

# 第24回

## 整形外科リハビリテーション学会学術集会

### —抄録集—

会期 : 2015年9月20日(日)~21日(月)

会場 : 東別院会館 東別院ホール(愛知県名古屋市中区橘 2-8-45)

<http://www.ohigashi.net/annai/>

052-331-9576

大会長 : 林 典雄 中部学院大学

看護リハビリテーション学部 理学療法学科

準備委員長 : 鵜飼 建志 中部学院大学

看護リハビリテーション学部 理学療法学科

準備委員 : 整形外科リハビリテーション学会 スポーツ支部



# 参加者へのお知らせ

・日程 : 9月20日(日) 受付 10:00~10:40

9月21日(月) 受付 9:15~ 9:45

・参加費 : 会員 3000円 非会員 5000円

学生会員 無料 学生非会員 2000円

## 注意事項

※会員の方は当日までに会員番号を確認しておいてください(会員番号は会員登録完了メールに記載されております)。

※当日の会員登録は行えません。

※当日は混雑が予想されるため、参加費は極力お釣りの出ないようご準備ください。

※1日目参加した方で2日目も参加される方は、2日目の受付時に領収証を確認しますので持参してください。領収証を忘れた場合は再度参加費を請求させていただく可能性がありますので、忘れずに持参してください。

・抄録集 : スポーツ支部ホームページにてダウンロードし、ご持参下さい。

<http://sposibu.web.fc2.com/>

・質疑応答: 予めマイクの前に並び、座長の指示に従って、所属、氏名を述べた後、簡潔に発言して下さい。

・懇親会 :スポーツ支部ホームページを確認し、申し込みフォーム

にて事前登録をお願いします(参加費 3000円)。

学会1日目終了後、下記会場にて行います。

懇親会会場

伊仏鉄板ダイニング KOBKAN 金山南口店

(名古屋市熱田区金山町1丁目4-6 アルティメイト金山 6F)

・呼び出し :緊急の場合のみ、スライドにて呼び出しを致します。

・注意事項:会場内の電源は使用できません。

# 演者、座長へのお知らせ

## 1. 情報提供承諾書

当学会学術集会の規定により、症例報告・症例研究の場合は対象となる患者さんの発表許可（情報提供承諾書）や担当医師の承諾が必要となります。情報提供承諾書は当学会ホームページ トップ (<http://www.seikeireha.com/>) の左枠内「情報提供承諾書」からプリントアウトしご使用ください。原則、当日に患者の署名の入った情報提供承諾書をご提出いただく事になっており、情報提供承諾書のない場合はご発表いただくことはできませんので、お忘れのないようお願い致します。

事前郵送の場合の締め切りは、9/7 必着でお願い致します。

郵送先：〒501-3993 岐阜県関市桐ヶ丘二丁目 1 番地

中部学院大学 看護リハビリテーション学部理学療法学科鶴飼建志研究室 鶴飼建志宛

## 2. データの出力確認

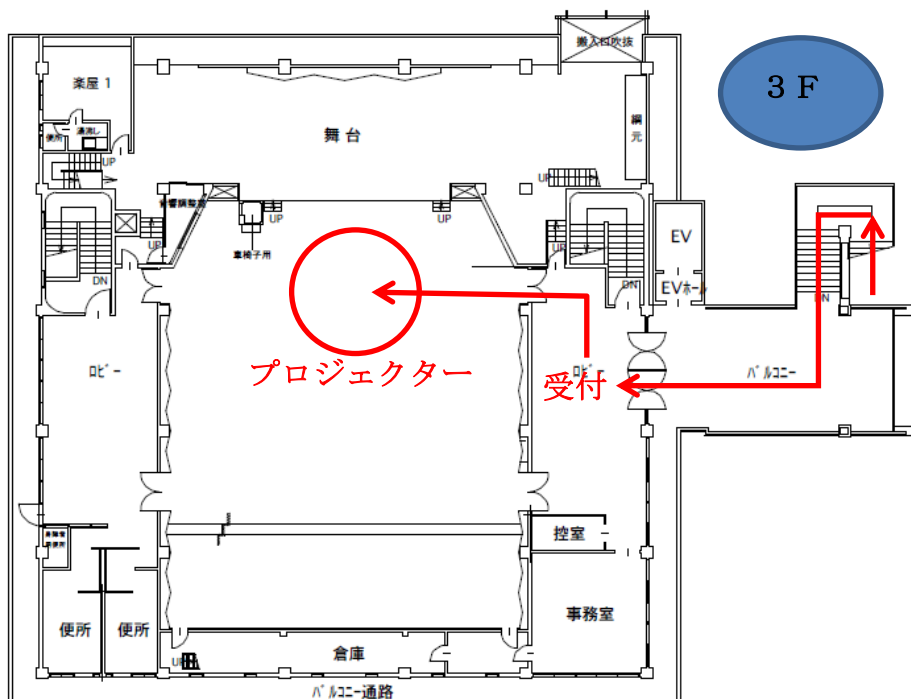
発表は、ご自身の PC を会場の演台に設置し、PC モニターをご覧頂き、操作キー、マウスを演者の先生ご自身で操作しながら進めて下さい。

1日目にご発表の演者、座長 → 9月20日(日) 9:40~10:40

2日目にご発表の演者、座長 → 1日目終了後

(1日目に参加できない方のみ)9月21日(月) 9:05~9:35

上記の時間内に「会場中央前方のプロジェクター前」で出力確認を済ませて頂きますようお願い致します。



ご確認終了後、発表者は発表の10分前、座長の先生はご担当頂くセッション開始の5分前までに会場内の次演者席にご着席ください。

### 3. 口演時間

口演時間は、発表7分、質疑応答7分です。

座長レクチャーは、各セッションの演題数×1分です。(例. 4演題のセッションでは座長レクチャーは4分です)


口演時間は、演者から見える位置に ipad を設置し、その画面に残り時間のタイマーを表示してお知らせ致します。討論時間確保のために口演時間の厳守をお願い致します。

### 4. 発表形式

発表は口述発表になります。スクリーンは 1 面です。枚数制限は致しませんが、口演時間内に終わるようにご協力下さい。

Windows PC、Macintosh PC のどちらでも受け付けます。

- (1) パソコンは Dsub15 ピンもしくは HDMI の映像出力コネクタの付いている機種をご持参下さい。  
運営上の都合上、発表時は HDMI から Dsub15 ピンに変換させていただきます。



- (2) 音声出力は使用できない可能性があります。  
(3) プレゼンテーションソフトは、PowerPoint 及び Keynote と致します。  
(4) 電源ケーブルは必ずお持ち下さい。  
(5) スクリーンセーバー、省電力設定は予め解除しておいて下さい。  
(6) 不測の事態に備えてバックアップを USB フラッシュメモリでお持ち下さい。

### 5. 本会での演者は会員に限ります

未入会の方は大会前日までに必ず入会手続きを済ませてください。

学術集会1日目 2015年9月20日(日)

10:00～受付

10:40～諸連絡

検定試験合格者の表彰式

開会の挨拶

11:00～

**【講演】肩関節拘縮の評価と運動療法**

講師：赤羽根 良和 先生 (さとう整形外科 リハビリテーション科)

司会：松本 正知 先生 (桑名西医療センター リハビリテーション室)

12:00～休憩

12:05～

セッション①【手①】		座長：浜崎 将成 (吉田整形外科病院)
田口 真哉	丸の内病院 上肢外科センター	環指深指屈筋腱皮下断裂の一症例
恩村 直人	公立南丹病院	橈骨遠位端骨折術後の回旋制限に対する方形回内筋・前腕骨間膜に着目した運動療法
竹下 真広	京都下鴨病院	橈尺骨遠位端骨折術後、前腕回外制限が残存した一症例

12:50～昼休憩

14:00～

セッション②【手②】		座長：小野 正博 (秋山整形外科クリニック)
山本 紘之	いまむら整形外科	中指牽引時の月状骨の動態について ～超音波画像診断装置を用いての検討～
西野 雄大	いえだ整形外科リハビリクリニック	Intersection syndromeを呈した一症例
岡田 直之	島田病院	外傷性正中神経損傷により前骨間神経麻痺を呈した一症例 -受傷機転と前骨間神経麻痺との関係について-

14:45～休憩

14:50～

セッション③【肩・肘】		座長：吉川 友理 (大久保病院)
矢上 健二	JAとりで総合医療センター	肩鎖関節脱臼を伴う烏口突起骨折患者の一症例
岡 亮平	佐世保中央病院	肩腱板再断裂に対する上方関節包再建術の一例
中川 宏樹	名古屋スポーツクリニック	小円筋の組織弾性とLittle leaguer's shoulderとの関係性について
団野 翼	京都下鴨病院	Reverse shoulder arthroplasty後に生じる疼痛の解釈 ～上腕外側と肩後下方に疼痛が出現した症例を経験して～
桐山 雅史	名古屋スポーツクリニック	超音波動態からみた肘筋の機能解剖学的一考察

16:05～休憩

16:10～

セッション④【下腿・足】		座長：瀧原 純 (土浦協同病院)
松本 裕司	吉田整形外科病院	足関節部骨折後長母指屈筋の癒着が原因で歩行時痛を呈した1症例
宮下 創	星ヶ丘医療センター	交通事故により足関節脱臼骨折を呈した一症例 -母趾の感覚・運動機能に着目して-
開沼 翔	東京西徳洲会病院	疼痛部位の異なる足関節脱臼骨折の3例
浅野 昭裕	碧南市民病院	Arthrex TightRopeを用いて遠位脛腓間固定が行われた足関節脱臼骨折(PER stageIV)の1症例 ～全荷重歩行までの経過～

18:00～懇親会

学術集会2日目 2015年9月21日(月)

9:15～ 受付

9:45～ セクション⑤ 【下腿・足②】		座長:上川 慎太郎(平針かとう整形外科)
水島 健太郎	大久保病院	走行動作take off時において腓骨筋に疼痛を呈した1症例 ～長腓骨筋に優位な疼痛の解釈と症状改善に有効であった足底挿板および運動療法～
古田 亮介	よしだ整形外科クリニック	距腿関節不安定性による足関節内側部痛により歩行困難となった一症例 ～症状改善に後足部直立化を目的とした足底挿板が有効であった一例～
永田 敏貢	さとう整形外科	母趾MTP関節周囲炎の一症例 ～サポーターを用いたアプローチ～

10:30～ 休憩

10:35～ セクション⑥ 【脊柱】		座長:長谷川 彰子(平塚整形外科クリニック)
増田 一太	いえだ整形外科リハビリクリニック	姿勢変化に伴う梨状筋圧迫要因の検討 -身体的要因との因果関係-
鶴川 浩一	よしだ整形外科クリニック	慢性腰痛と脊柱矢状面アライメントの関係
齊藤 正佳	さとう整形外科	慢性腰痛に腸筋損傷が加わった一症例に対する治療戦略
中井 亮佑	京都下鴨病院	長距離ランナーに生じた恥骨結合炎の解釈と運動療法
早崎 泰幸	城北整形外科クリニック	伸展時痛を主訴とする頸椎症例への治療戦略について

11:50～ 昼休憩

13:00～ セクション⑦ 【神経障害】		座長:荻谷 賢二(野口整形外科内科医院)
三田村 信吾	国際医学技術専門学校	胸郭出口症候群に大後頭三叉神経症候群様症状を合併した一症例
為沢 一弘	京都下鴨病院	腸骨下腹神経外側皮枝の絞扼が考えられた症例に対する理学療法の経験
久保田 大夢	JA岐阜厚生連 西美濃厚生病院	恥骨上枝・下枝骨折後に閉鎖神経障害を呈した一症例
奥山 智啓	ひぐち整形外科クリニック	大腿外側部痛に外側大腿皮神経の絞扼が関与していた変形性膝関節症の一症例
森 孝之	市立伊勢総合病院	右足背部挫傷後に内側足背皮神経障害を認めた一症例

14:15～ 休憩

14:20～ セクション⑧ 【股・膝】		座長:横地 雅和(三重中央医療センター)
豊田 和典	JAとりで総合医療センター	末期変形性股関節症症例の体幹筋および下肢筋の筋変性度評価 ～術前CT値からの検討～
菅原 亮太	札幌徳洲会病院	内側広筋の筋損傷を合併した左大腿骨遠位部開放骨折の一例
川上 裕貴	土浦協同病院	PCL附着部裂離骨折を生じ術後、sagging signを認めた一症例

15:05～ 休憩

15:10～ セクション⑨ 【膝】		座長:一志 有香(京都下鴨病院)
後藤 萌	富永草野クリニック	スポーツ復帰に長期間を要したジャンパー膝症例の一経験
福本 竜太郎	葛城病院	半月板損傷患者の競技復帰に向けた理学療法
早川 雅代	昭島整形外科	変形性膝関節症における疼痛の差異が治療期間に与える可能性
赤羽根 良和	さとう整形外科	大腿二頭筋腱が膝後外側部痛の要因となった1症例

16:10～ 整形外科リハビリテーション学会代表の挨拶(閉会の挨拶)

## 環指深指屈筋腱皮下断裂の一症例

田口真哉<sup>1)</sup>、中土幸男<sup>2)</sup>、松木寛之<sup>2)</sup>、矢崎 潔<sup>3)</sup>

1) 丸の内病院リハビリテーション部

2) 丸の内病院整形外科

3) 目白大学

キーワード: 屈筋腱損傷 早期運動療法 ハンドセラピー

### 【はじめに】

今回、環指深指屈筋腱の皮下断裂を呈した症例に対して深指屈筋(以下 FDP)の解剖学的な特徴を利用した作業療法を実践したので報告を述べる。

### 【症例紹介】

40 歳 男性 配電線保守(電柱への昇降、伐採等)空手の稽古中に道着を引っ張った際に受傷。左環指屈筋腱断裂と疑いにて、当院へ紹介、Zone I での腱断裂であった為、腱前進術による Pull out 法の施行となる。今回の発表に関しては同意を頂いた。

### 【術前評価】

関節可動域(屈曲/伸展)MCP 関節 90° /20° PIP 関節 90° /0° DIP 関節 0° /0° 左握力:15 kg DASHスコア: 20.6/93.7/56

### 【作業療法】

術後翌日より Kleinert 変法に準じて背側伸展制限付きスプリント(以下スプリント)を制作。術後 3 週間は他動屈曲・自動伸展運動と Duran 法による作業療法を開始した。術後4週目からゴムバンド除去し、自動屈曲運動開始となり、FDP の近位・遠位滑走運動を追加した。まず同一筋腹の中指・環指・小指の同時屈曲保持による FDP の近位滑走運動を促し、また環指屈曲位での隣接指の他動伸展運動により FDP の伸張と遠位滑走運動を図った。さらに隣接指の他動伸展位での環指 PIP 関節の屈曲運動で FDS との分離運動の実施を進めた。術後 8 週経過で Pull-out wire を除去し、スプリント OFF。環指への積極的な他動伸展・屈筋群への筋力強化を進め、術後 12 週で現場復帰となった。

### 【結果 12 週後】

関節可動域(屈曲/伸展): MCP 関節 90° /20° PIP 関節 100° /0° DIP 関節 58° /-4° TAM:254° %TAM:94% 左握力:39.7 kg (健側比 83%)DASH:6.8/6.25/18.75

### 【考察】

環指 FDP は独立した運動は困難とされ、隣接指である中指・小指の影響を受けやすい為、その特徴を利用した作業療法を実施した。まず中指・小指を含めた Passive hold & active hold により FDP の近位滑走を図った。そして環指の屈曲位での中指・小指の他動伸展により FDP の遠位滑走を促し、またこの肢位では環指 FDP は減張位となり、環指 PIP 屈曲運動を行うことで FDS との分離した運動の誘導が可能であった。これら同一筋腹であり隣接指である中指・小指を利用する事で再断裂の予防をしながら環指 FDP の近位・遠位滑走を促すこととなった。その結果、術後 8 週で腱性拘縮・癒着がなく、抜釘後は筋力強化に焦点を当てる事が出来、術後 12 週後には仕事復帰や趣味の空手道への参加が可能となったと考えられる。



# 橈骨遠位端骨折術後の回旋制限に対する方形回内筋・前腕骨間膜に着目した運動療法

恩村 直人<sup>1)</sup>、琴浦 義浩<sup>2)</sup>、林田 達郎<sup>2)</sup>、小倉 卓<sup>2)</sup>

1) 公立南丹病院 リハビリテーション科

2) 公立南丹病院 整形外科

キーワード: 回旋制限、前腕骨間膜、方形回内筋

## 【はじめに】

橈骨遠位端骨折後に著明な回内外制限をきたす症例を経験することは少なくない。われわれは、その著明な回内外制限に対して、方形回内筋(以下 PQ)と前腕骨間膜へ治療介入を行っている。今回は、その効果について検討した。症例には本発表の目的と意義について十分に説明し、同意を得ている。

## 【対象】

橈骨遠位端骨折に対する掌側ロッキングプレート固定術後で、術後4週での回外可動域が患健比70%以下であった症例を対象とした。対象は11例11手、男性5例5手、女性6例6手であった。平均年齢は60.1歳であった。骨折型はAO分類にてA3:1例、B1:1例、C1:1例、C2:5例、C3:3例であった。

## 【方法】

9例に対しては術後7日目からROM訓練開始し、術後約4週からPQおよび前腕骨間膜に対して運動療法を行った。2例に対しては術後1ヶ月半からROM訓練を開始し、その後PQおよび前腕骨間膜に対して運動療法を開始した。回外可動域についてリハビリ開始前、術後4週、リハビリ終了時で比較検討した。PQと前腕骨間膜への運動療法は尺骨もしくは橈骨を固定して回外方向へ引き伸ばしながら実施した。統計学的分析はフリードマン検定後にウィルコクソン符号付順位和検定を実施、その後にボンフェローニ調整を行った。有意水準を5%とした。

## 【結果】

平均回外可動域はリハビリ開始前41.4°(患健比45.1%)、術後4週47.7°(患健比51.8%)、リハビリ終了時78.2°(患健比84.8%)であった。リハビリ開始前と術後4週では有意差を認めなかったが、術後4週とリハビリ終了時では有意差を認めた。術後4週からのPQおよび前腕骨間膜に対して運動療法を実施した期間は43.3±31.0日であった。

## 【考察】

藤田らは外傷性変化や不良肢位固定により前腕骨間膜の腱様部に癒着が生じると生理的伸張性が損なわれ、前腕回旋障害が発生すると述べている。また、中村らは膜様部の弾力性、柔軟性が失われると、回内外運動制限をきたす可能性があるとして述べている。本研究でも術後、腫脹と疼痛のため不良肢位となり腱様部の癒着が生じ弾力性、柔軟性が失われたため回外制限を生じたと考える。また、手術の際にPQを切開して再縫合しているため、機能低下をきたしたと考える。そのため前腕骨間膜の腱様部および膜様部の線維走行に即した運動療法およびPQに対する運動療法を実施した。運動療法の前後では、可動域は著明に改善した。回外可動域制限に対するPQ及び前腕骨間膜に着目した運動療法は有効な可能性があると考えられる。

## 橈尺骨遠位端骨折術後、前腕回外制限が残存した一症例

竹下 真広<sup>1)</sup>

1) 京都下鴨病院 理学療法部

キーワード: 橈尺骨遠位端骨折、回外制限、尺側部痛

### 【はじめに】

橈尺骨遠位端骨折術後、前腕の回外制限と手関節の尺側部痛を呈した症例を経験した。手関節の背屈可動域の獲得を優先させた結果、前腕の回外可動域の改善が得られたので、その経過と結果に若干の考察を加え報告する。尚、症例には本発表の目的と意義について十分に説明し、同意を得た。

### 【症例紹介】

症例は 60 歳代の男性である。工作中、足場から転落し右手を背屈位でついた際に受傷した。当院受診し、右橈尺骨遠位端骨折と診断された。画像所見からは、背側 Barton 骨折と尺骨茎状突起基部の骨折が確認でき、骨折型は OTA 分類 23-B2.2 であった。受傷から 5 日後に観血的骨接合術が施行され、橈骨は掌側プレート、尺骨茎状突起は K-wire にて固定がされた。受傷時の骨片の転位については、volar tilt が背屈 13° と転位を認め、整復後は掌屈 7° (健側: 掌屈 13°) となった。radial angle、radial length、ulnar variance については、健患側差は見られなかった。

### 【理学療法経過・結果】

術後 16 週目で、日常生活動作で支障をきたすことはなくなったが、手関節および前腕の回外強制にて生じる手関節尺側部痛は残存していた。その時点の理学所見は、掌屈/背屈: 65° / 70° (健側: 70° / 80°)、回内/回外: 60° / 90° (健側: 60° / 105°) であり、背屈および前腕の回外制限は残存していた。整形外科テストでは、fovea sign、ulnocarpal stress test は陰性であり、DRUJ ballottement test は陽性であった。回外制限に対する運動療法として、まず方形回内筋のストレッチングと、前腕の回外に伴う尺骨頭の掌側誘導を中心に治療を継続したが、回外可動域の改善には至らなかった。その後、背屈制限に対して、特に背屈に伴う手指の伸展に制限を認めたことから深指屈筋や浅指屈筋のストレッチングを中心に治療を実施したところ背屈制限は消失した。背屈可動域の獲得後、回外制限に対して先述した同様のアプローチを実施したところ、術後 20 週目で回外制限および尺側部痛は改善した。

### 【考察】

本症例に出現した尺側部痛は、前腕最大回外位からさらに手関節が回外方向へ他動的に回旋される際に生じた。TFCC に対する圧縮ストレステストでは陰性を示したが、尺骨茎状突起基部の骨折を伴ったことや DRUJ に不安定性が認められたことから、TFCC 損傷が疑われた。そのため、TFCC への過剰な伸張ストレスが尺側部痛の原因であると考えられた。本症例に出現した尺側部痛の改善には、手関節の回外方向への過剰な回旋運動を減少させるため、前腕の回外可動域の獲得が必要であると考えられた。

本症例に認めた前腕の回外制限は、手関節の背屈可動域に制限のある状態でアプローチを行っても変化は得られなかったが、背屈可動域の獲得後に同様のアプローチを実施すると改善するというものであった。方形回内筋は、前腕遠位部の屈筋群の中で最も深層に位置している。本症例の結果から、方形回内筋よりも浅層に位置する、手関節屈筋群の伸張性の獲得を優先させることが、前腕回外可動域の獲得に有効であると推察された。

## 中指牽引時の月状骨の動態について ～超音波画像診断装置を用いての検討～

山本 紘之<sup>1)</sup>、井坂 晴志<sup>1)</sup>、浅野 昭裕<sup>1)</sup>

1) いまむら整形外科 リハビリテーション科

2) 碧南市民病院 リハビリテーション室

キーワード: 中指・牽引・月状骨

### 【はじめに】

ギプス固定中の橈骨遠位端骨折に対する運動療法では、癒着・拘縮予防を目的に手指の ROM 訓練(自動・他動)やギプス内での手関節等尺性収縮、また手根骨の可動性を維持する目的で手指の牽引操作を行なうが、手指牽引の効果について詳細な報告はない。今回我々は、超音波画像診断装置(以下:エコー)を用いて、中指牽引時における月状骨の動態について検討したので報告する。

### 【対象】

外傷の既往があり可動域制限を認めた1関節を除く9名の健常手関節17関節(男性4名、女性5名、年齢28.1±6.5歳)を対象とした。対象者全てに対し本発表の目的と意義について十分に説明し、同意を得た。

### 【方法】

端座位にて上腕下垂位で、前腕と手関節が中間位となるように、ベッドと前腕の間に台を置き肢位を調節した。また牽引時に前腕が移動しないように、ベルトを用いて椅子と上腕とを固定した。中指の牽引には、徒手による方法(以下:徒手群)とロープ付きのフィンガートラップによる方法(以下:FT群)とを行なった。FT群のロープの先端には秤測りを装着し、牽引量を計測した。牽引は、中指中手骨の長軸方向とし、日立メディコ社製エコーMyLab25(12.0MHz リニア式プローブ)を使用して月状骨の動きを観察した。計測は、橈骨遠位端掌側の頂点と月状骨掌側の頂点とを結び、2点間の距離(以下:a)とその水平距離(以下:b)および垂直距離(以下:c)とした。解析は1条件3回ずつ測定した値を平均化し、牽引前のa.b.cを100%として牽引時の変化率を算出した。統計学的処理は二元配置分散分析を行い、各群の差については多重比較検定を用い、有意水準5%未満とした。またFT群の牽引量は、施行したすべての値を平均化した。

### 【結果】

変化率(徒手群/FT群)はaが118.5%/117.2%、bが116.7%/114.2%、cが156.0%/167.9%であった。徒手群とFT群との比較では、有意な差を認めなかった。徒手群、FT群ともcの変化率は、a.bに比較し有意に大きかった( $p<0.01$ )。牽引量の平均値は、 $6.39\pm 1.41\text{kg}$ であった。

### 【考察】

本研究で中指の牽引により月状骨が遠位だけでなく背側へ移動した。手部CTの矢状面画像では手根骨が橈骨遠位と中手骨底とを結ぶ線より掌側に位置するため、手根骨の動きは、中指牽引時に掌・背側の関節包や靭帯が直線化し手根骨を背側へ押し出す力が生じたからと考えた。また、中指牽引時に月状骨の移動に必要な牽引力については過去に報告がなく、今回の結果が今後の研究の基盤となると考える。

今回の研究で中指を牽引することにより見られた月状骨の位置変化は、橈骨遠位端骨折のギプス固定期間中にこの操作を用いることによって、手関節の拘縮を予防できる可能性を示唆するものである。

## Intersection syndrome を呈した一症例

西野 雄大<sup>1)</sup>、増田 一太<sup>1)</sup>、家田 靖久<sup>1)</sup>

1) いえだ整形外科リハビリクリニック リハビリテーション科

キーワード: Intersection syndrome、EPB、筋膜損傷

### 【はじめに】

Intersection syndrome は前腕遠位橈背側にある長・短橈側手根伸筋(以下、ECRL・B)腱と長母指外転筋、短母指伸筋(以下、APL、EPB)の交差する部分での疼痛、腫脹、軋轢音を主徴とする稀に診断される疾患である。本疾患の約 6 割は保存的治療が奏功するが、正確な病因は未だ明らかになっていない。今回、Intersection 部での EPB およびその直上の筋膜損傷が原因と考えられた症例を経験したので報告する。

### 【説明と同意】

本症例には本発表の目的と意義について十分に説明し同意を得た。

### 【患者情報】

本症例は 10 歳代後半の男性で物を持つときの痛みが主訴である。2 月中旬からアルバイト中の軽作業の反復動作で前腕遠位橈背側部痛が出現した。その後しばらく様子を見たが、疼痛緩和を認めず 2 月下旬に当院受診し理学療法開始の運びとなった。

### 【初診時評価】

Intersection 部に腫脹と熱感、圧痛を認め、Finkelstein test、Eichhoff test、Grip test は陽性、Finger extension test と背屈テストは陰性であった。さらに母指橈側外転と掌側外転時に収縮時痛を認めた。可動域は掌屈 70° で疼痛と軋轢音を訴えた。超音波診断装置(以下、エコー)では圧痛部位の EPB およびその直上の筋膜にドプラ反応を認め、健側と比較して EPB の肥厚を確認した。

### 【運動療法・治療経過】

EPB のリラクゼーションと手関節掌屈・母指屈曲内転制動を目的としたテーピングを指導した。理学療法開始 2 週で運動時痛の消失とエコー上でのドプラ反応の陰性化を認め、疼痛消失が継続したため理学療法開始 4 週で終了となった。

### 【考察】

Intersection syndrome は橈屈や捻れ動作による手の overuse により生じる前腕遠位橈背側の疼痛といわれている。本疾患の病態は ECRL・B 腱と EPB、APL の筋腹間の機械的摩擦や第 2 区画腱の狭窄性腱鞘炎が主病変と述べられていることが多い。しかし本症例のような軽作業の反復動作において、橈背屈時には ECRL・B よりも EPB の方が腱性部の走行から考えて力学的に有利であり、掌尺屈方向に抵抗しやすい。その上 APL に比べ EPB の滑走距離が明らかに大きいこと(小倉,1997)から EPB の機械的摩擦が生じやすいと考えられた。さらに Idler は本疾患発症に前腕伸筋筋膜の離断ストレスが関与する可能性を指摘している。本症例においてもエコー上にて Intersection 部の EPB および直上の筋膜にドプラ反応を認め、健側と比較して EPB の肥厚を確認した。従って、軽作業の手関節の反復動作における筋膜への離断ストレスと EPB の過収縮が今回の疼痛要因と考えられた。そのため炎症の鎮静化とともに EPB のリラクゼーションを目的に理学療法を実施したことが症状回復に有効であったと考えた。

## 外傷性正中神経損傷により前骨間神経麻痺を呈した一症例 —受傷機転と前骨間神経麻痺との関係について—

岡田 直之<sup>1)</sup>、山本 昌樹<sup>2)</sup>、瀬尾 充弘<sup>1)</sup>、吉岡 豊城<sup>1)</sup>、愛洲 純<sup>1)</sup>、島田 永和<sup>3)</sup>

- 1) 島田病院 リハビリテーション部
- 2) 大久保病院 明石スポーツ整形・関節外科センター
- 3) 島田病院 整形外科

キーワード: 外傷性 正中神経損傷 前骨間神経麻痺

### 【はじめに】

前骨間神経(AIN)麻痺は、上肢絞扼性末梢神経障害のうち 1%よりも低い発生頻度とされている。今回、AIN 麻痺を主体とする外傷性正中神経(MN)損傷症例を経験した。良好な改善を得たため、本症例の経過と、AIN 麻痺を呈することとなった発生機序について報告する。なお、症例には本発表の目的と意義について十分に説明し、同意を得た。

### 【症例紹介】

製造業に従事する 30 代の男性で、作業用リフトの可動中に右上肢が巻き込まれて受傷した。この時約 10 分間、上腕遠位部を内側から挟まれた状態となった。近医での超音波検査にて MN の炎症を認め、MN 障害を指摘された。受傷約 1 ヶ月半後に当院を受診し、右 MN 損傷・右肘内側挫傷の診断にて運動療法を開始した。

### 【理学療法評価】

受傷部より MN の領域に Tinel 徴候と前腕尺側にしびれを認めた。上腕二頭筋停止部や円回内筋(PT)、浅指屈筋(FDS)に圧痛が認められず、同筋の収縮や伸張でも疼痛の出現などはなかったが、肩関節外転外旋位にて神経全体の緊張を高めると末梢操作で手掌の疼痛を認めた。筋力低下は短母指屈筋、短母指外転筋が MMT2、長母指屈筋(FPL)、示指深指屈筋(FDP1)、方形回内筋(PQ)が MMT0 であった。tear drop sign 陽性、握力が 10/43kg(健患比 23%)、母指 IP および示指 DIP の屈曲制限を認めた。超音波エコーにて、砂時計様くびれなどの特異的所見は AIN に認められなかった。

### 【治療内容】

可動域制限の除去に加え、神経滑走運動として肩関節外転外旋位を調節し、肘関節伸展、前腕回外位にて、MN は手関節背屈、手指伸展、AIN は手関節背屈までの操作で段階的に近位・遠位滑走を行った。また、受傷部位が上腕骨内側上顆レベルであったことから、神経滑走を妨げる PT や FDS もリラクゼーションやストレッチングを行い、筋力の改善に伴って筋力増強訓練をおこなった。

### 【経過】

可動域制限は消失し、AIN 支配筋は治療開始約 1 ヶ月(受傷 2 ヶ月半)にて回復徴候を認め、治療開始約 4 ヶ月(受傷 5 ヶ月半)時点で、筋力低下を認めた筋は、MMT4 まで回復し、grip35.0/38kg(健患比 92%)となった。また、tear drop sign は軽度陽性、MN 伸張テストの疼痛も消失し、しびれは前腕遠位尺側に軽度残存するのみとなり、日常生活や仕事の支障もほぼなくなったため終了とした。

### 【考察】

本症例の受傷部位は MN 本幹レベルであるが、運動麻痺が AIN に強く生じていた。AIN の走行は、MN 本幹において内側に位置するとされており、受傷時に上腕遠位部を内側から持続的に圧迫されたことで、AIN を主徴とする症状を呈したものと考えられた。また、神経の滑走性改善を主体とする運動療法にて良好な経過を辿れたのは、超音波エコーで確認した MN の不可逆性変化が無いことが要因であると考えられた。

## 肩鎖関節脱臼を伴う烏口突起骨折患者の一症例

矢上 健二<sup>1)</sup>、豊田 和典<sup>1)</sup>、板垣 昭宏<sup>1)</sup>

1) JA とりで総合医療センター リハビリテーション部

キーワード: 烏口突起骨折, 関節可動域, 急性期理学療法

### 【はじめに】

肩甲骨骨折は全骨折中 0.4~1.0% の出現頻度で, そのうち 5% が烏口突起骨折と稀な骨折である. 諸家によると治療成績は良好であるが, 関節可動域 (以下 ROM) 改善までに 6 ヶ月以上を要す例が多いと報告されている. 今回、肩鎖関節脱臼を伴う烏口突起骨折患者を経験し, 短期間で ROM の改善に至った. その治療経過について報告する.

### 【症例紹介】

40 歳代男性. 診断名: 左烏口突起骨折 (小川の分類 III B), 左肩鎖関節脱臼 (Rockwood III 型) 現病歴: スキーでの転倒受傷, 受傷 5 日後に当院入院, 同日, 烏口突起骨折, 肩鎖関節脱臼に対して観血的整復固定術が施行された. なお, 症例には本発表の意義を説明し同意を得た.

【経過】術直後より三角巾+バスタバンド固定, 術後 2 日目に自宅退院した. 術後 17 日目に三角巾+バスタバンド固定は解除とともに理学療法開始となった. 後療法は肩鎖関節 K-wire 抜去までは肩関節挙上 90 度まで許可され, 術後 38 日目の K-wire 抜去後, ROM フリーとなった. 術後 96 日目に理学療法終了となった.

### 【ROM 経過と理学療法評価】

初期評価時: 肩甲上腕関節 70 度, 術後 20 日目: 肩甲上腕関節 90 度, 術後 41 日目 (K-wire 抜去後): 肩甲上腕関節 95 度, 背臥位肩関節挙上 155 度, 立位肩関節挙上 85 度, 術後 62 日目: 肩甲上腕関節 100 度, 立位肩関節挙上 165 度 (健側と同等の角度), 術後 96 日目: 肩甲上腕関節 110 度, 立位肩関節挙上 165 度, 結帯 Th8 レベル, 腕神経叢麻痺, 肩甲上神経麻痺はみられなかった.

### 【理学療法プログラム】

K-wire 抜去前: 肩甲上腕関節の可動域練習, 棘下筋に対する transverse release, lift off release, 烏口突起部に負荷がかからないよう烏口突起周囲の軟部組織を烏口突起に寄せた状態で小胸筋, 烏口腕筋, 上腕二頭筋短頭のリラクゼーション, 肩峰下での滑走維持を目的に棘上筋の収縮とストレッチを実施した. K-wire 抜去後: 肩甲上腕関節の可動域練習, 肩関節下方支持組織のストレッチを実施した. 肩関節挙上が健側と同等の角度となって以降は, 結帯の可動域拡大を目的に肩関節伸展位での肩関節内旋可動域練習を実施した.

### 【考察】

急性期の理学療法のリスク管理として, 肩鎖関節, 烏口突起の負担を減らすことが重要である. 肩鎖関節は肩甲骨の動く支点となるため, 肩甲骨を固定した状態で関節可動域練習をする必要があり, また K-wire 抜去後の肩甲骨の過剰な代償を予防するためにも十分な肩甲上腕関節の拡大が必要となる. そのため, ROM の改善に対しては, ROM90 度制限期に K-wire 抜去後をイメージし, 後下方支持組織にも積極的にアプローチした. リスクを管理した上で, 良好な ROM の改善が得られた.

## 肩腱板再断裂に対する上方関節包再建術の一例

岡亮平<sup>1)</sup>、北原博之<sup>2)</sup>

1)社会医療法人財団白十字会 佐世保中央病院 リハビリテーション部

2)社会医療法人財団白十字会 佐世保中央病院 整形外科部長

キーワード: ASCR 骨頭の上方偏位 肩甲骨の上方回旋

### 【はじめに】

今回、鏡視下腱板修復術 (Arthroscopic Rotator Cuff Repair: 以下 ARCR) 後の再断裂例に対して、上方関節包再建術 (Arthroscopic Superior Capsule Reconstruction: 以下 ASCR) を施行した症例を担当した。入院および退院後の外来リハにて介入を行い、除痛と ROM 改善を認めたため以下に報告する。

### 【症例紹介】

60 歳台。女性。診断名: 左肩腱板断裂。現病歴: 平成 22 年頃転倒、平成 26 年 4 月に他院にて ARCR 施行、同年 10 月、再び挙上困難となる。再断裂の診断により当院にて大腿筋膜を用いた ASCR 施行。病前 ADL: 自立。ROM: 肩屈曲 60° 疼痛により自動挙上困難。JOA スコア: 38/100

### 【MRI 所見】

棘上筋腱・肩甲下筋腱: 完全断裂。棘上筋腱の断端は肩峰下に。骨頭の上方化(+)

### 【Dr 指示】

骨頭側の骨脆弱性が認められたため愛護的なリハビリの指示。他動運動は屈曲 90°、内外旋 20° までに制限。45° 以上の外転位保持。4 週経過後外転 30° 位に装具を調整。

### 【理学療法初期評価】

炎症所見: 腫脹・熱感(+)、疼痛: 安静時(+)-夜間時(++)・創部に鋭痛、筋緊張: 肩甲骨周囲・頸部にて亢進、ROM-t(°): 肩屈曲 90、外転 80、MMT: 肘屈曲 3、FIM: 100/126

### 【プログラムおよび経過】

術後、ウルTRASリング®を用いた良肢位保持にて管理となり、術後 3 日目よりリハビリ介入となった。まずは過緊張緩和を目的にリラクゼーションを行い、Graft の保護に努めた。また回旋を避けた他動運動運動を痛みに応じて開始した。リハビリ後には消炎鎮痛目的にアイシングを実施した。術後 5 週後、回旋と自動運動が許可され徐々に開始するが、自動挙上は困難であった。そこで、腱板訓練に加え、肩甲骨の上方回旋を伴う上肢の挙上を再学習することとした。その際、僧帽筋中部・下部や前鋸筋の収縮を誘導した。その後、術後 8 週目、装具から離脱し、自宅退院となった。週 1~2 回の外来リハにて徐々に自動挙上が可能となり、再断裂、疼痛増強なく術後 129 日目で外来リハ終了となった。

### 【理学療法最終評価】

炎症所見: 腫脹・熱感(-)、疼痛: 安静時・夜間時(-)、挙上位最終域(+)-大結節に鋭痛、自動挙上 100°、ROM-T(°) 肩屈曲 160・外転 120・内旋/外旋 1st40/70・2nd45/50・3rd25/90、MMT: 肩屈曲 4・外転 4・内旋 3・外旋 3・肘屈曲 5、握力: 18.1kg、FIM: 124/126、JOA スコア: 60/100

### 【考察】

本症例は腱板の再断裂により骨頭の上方化を認め、それが肩峰下インピンジメントによる疼痛や求心力の低下を招いていたと考えられた。ASCR は骨頭の上方偏位を抑制し求心性を高めるものの、腱板機能自体の改善には至らない。そのため、インナー、アウターマッスルのアンバランス是正により上腕骨の運動支点の形成に努めた。また肩甲骨上方回旋に伴う上肢挙上により残存腱板の機能を十分発揮できるように再学習を行った。結果、肩甲骨固定筋の協調性が改善し自動挙上の改善と挙上時の疼痛軽減につながったと考える。

## 小円筋の組織弾性と Little leaguer's shoulder との関係性について

中川 宏樹<sup>1)</sup>、福吉 正樹<sup>1)</sup>、小野 哲矢<sup>1)</sup>、桐山 雅史<sup>1)</sup>、杉本 勝正<sup>1)</sup>、林 典雄<sup>2)</sup>

1)名古屋スポーツクリニック

2)中部学院大学看護リハビリテーション学部

キーワード: Little leaguer's shoulder 小円筋 超音波画像診断装置 組織弾性 輝度

### 【はじめに】

Little leaguer's shoulder とは、骨端線閉鎖前に投球動作を繰り返すことで上腕骨近位骨端線が離開する病態である。その成因として、一般的に骨への回旋ストレスが述べられているものの、軟部組織による影響についての詳細な報告は、我々が渉猟し得た限り見当たらない。このような背景の中、野球を始めて間もない小学生においても既に後方タイトネスを認めることより、我々は骨端線の直上に存在する小円筋の組織弾性が Little leaguer's shoulder の病態に何らかの影響を及ぼしていると考えている。

本研究では、Little leaguer's shoulder と小円筋との関係性について組織弾性より得た結果を基に考察したので報告する。

### 【対象】

平成 27 年 2 月から 5 月までの間に、当院にて Little leaguer's shoulder と診断され運動療法を実施した 20 名(8 ~ 13 歳, 平均 11.3 ± 1.5 歳)を対象とした。なお、対象者には本研究の目的と意義を説明し同意を得ている。

### 【方法】

小円筋の組織弾性の計測には shear wave elastography を用いた。自然下垂における小円筋を短軸走査にて、上腕骨近位骨端線の直上で描出し、大結節の inferior facet に付着する線維(上部筋束)と外科頸に付着する線維(下部筋束)に分けて、それぞれ組織弾性(硬さ)を計測した。また、同時に小円筋の各筋束における B モード画像上での輝度も算出し、それぞれ非投球側と比較検討した。

### 【結果】

小円筋の輝度比較において、投球側の上部筋束のみが有意に高値を示した( $p < 0.01$ )。また、小円筋の組織弾性は非投球側に比して上部筋束・下部筋束ともに投球側で硬く、かつ下部筋束よりも上部筋束において有意に高値を示した( $p < 0.01$ ,  $p < 0.01$ )。

### 【考察】

Little leaguer's shoulder は acceleration phase に肩関節外側部に症状を訴える特徴があり、その成因については投球動作の cocking phase から acceleration phase にかけて急激に内旋運動が生じ、その回旋ストレスが繰り返し加わることで発症する。しかしながら、ball release から follow through 期にかけては小円筋によるブレーキング作用が必要とされ、小円筋が overuse を来せば微細損傷や瘢痕化を惹起し、これが Little leaguer's shoulder を助長する因子である可能性が考えられる。さらに、本研究の結果より回旋ストレス以外の因果関係については言及しきれないが、投球側の小円筋の上部筋束と下部筋束において硬さに有意差をみとめ、B モード画像上で小円筋の器質的変化がうかがわれたことから上部筋束と下部筋束との硬さの相違が Little leaguer's shoulder の発症に関連する可能性が示唆された。

### 【結語】

Little leaguer's shoulder において、小円筋の上部筋束と下部筋束の硬さの相違が骨端線離開に関与する可能性が示唆された。



## Reverse shoulder arthroplasty 後に生じる疼痛の解釈 ～上腕外側と肩後下方に疼痛が出現した症例を経験して～

団野 翼<sup>1)</sup>、永井 教生<sup>1)</sup>、為沢 一弘<sup>1)</sup>、一志 有香<sup>1)</sup>、中井 亮佑<sup>1)</sup>、小野 志操<sup>1)</sup>、竹下真広<sup>1)</sup>

1) 京都下鴨病院 理学療法部

キーワード: RSA、腋窩神経、上腕三頭筋長頭腱

### 【はじめに】

Reverse shoulder arthroplasty (以下: RSA) は回転中心を内方化することで三角筋のレバーアームを延長させ自動挙上が可能となる。海外の報告では三角筋の過牽引による疼痛や scapular notch により上肢を挙上位から下垂した際に出現する肩後下方部痛 (以下、肩後下方部痛) が生じるとされている。今回、RSA 術後に上腕外側部痛と肩後下方部痛を有した症例を経験した。本症例に出現した疼痛の解釈に考察を加えて報告する。

### 【症例紹介】

症例は 70 歳代女性である。屋外で転倒し右肩を強打して受傷した。他院にて腱板断裂と診断され、保存加療していたが症状に変化が認められなかった。受傷より 3 ヶ月後に当院にて RSA を施行された。

### 【理学療法評価】

術前評価では、画像所見より Cofield 分類は広範囲断裂、濱田分類 Grade3、Goutallier 分類 Stage4 であった。肩関節自動可動域 (以下: ROM) は屈曲 60°、外転 60°、下垂位内旋 70°、結帯高位は殿部、下垂位外旋 15° であり、Hornblower sign が陽性であった。術後 2 週目の時点で術創部の疼痛は消失したが、上腕外側部痛と肩後下方部痛が残存していた。圧痛は三角筋、上腕三頭筋長頭腱起始部 (以下: LHT)、小胸筋、前鋸筋上部に認めた。

### 【治療内容と経過】

上腕外側部痛に対して、三角筋の深層を走行する腋窩神経に加わる伸張刺激を緩和する目的で、三角筋を遠位から近位へと寄せるように徒手的に操作をした。肩後下方部痛に対しては関節下結節に付着する LHT の柔軟性と滑走性の改善を目的にリラクゼーションと関節下結節から LHT を持ち上げるよう徒手的に操作を行った。上腕外側部痛は術後 4 週目に消失し、肩後下方部痛は術後 5 週目に消失した。術後 20 週目の時点で ROM は屈曲 135°、外転 130°、下垂位外旋 5°、下垂位内旋 75°、結帯高位は第一腰椎棘突起まで可能となった。

### 【考察】

腋窩神経は腕神経叢の後神経束から出て、外側腋窩裂孔を通り上腕骨後方に至り三角筋を裏打ちするように走行している。上腕外側部痛が出現した場合、外側四角腔 (以下: QLS) 症候群が疑われる。本症例は QLS での Tinel 徴候は認められず、三角筋を緩めるような操作を加えることで即時的に上腕外側部痛が軽減した。このことから本症例に見られた上腕外側部痛は、RSA による三角筋の伸張により、腋窩神経に牽引刺激が加わることで上腕外側部に疼痛が生じたものと推察した。肩後下方部痛については scapular notch により生じると報告されている。しかし、本症例では LHT に対する徒手的操作にて肩後下方部痛は軽減した。肩後下方部痛には scapular notch だけでなく、LHT 起始部の柔軟性や滑走性も関与している可能性がある。本邦において、RSA 術後のリハビリテーションに対する報告は少ない。本症例を通して、RSA 術後に生じる上腕外側部痛と肩後下方部痛に対しては今回行った徒手的操作が有効である可能性が示唆された。

## 超音波動態からみた肘筋の機能解剖学的一考察

桐山雅史<sup>1)</sup>、福吉正樹<sup>1)</sup>、小野哲矢<sup>1)</sup>、中川宏樹<sup>1)</sup>、杉本勝正(MD)<sup>1)</sup>、鵜飼建志<sup>2)</sup>、林典雄<sup>2)</sup>

1)名古屋スポーツクリニック

2) 中部学院大学看護リハビリテーション学部

キーワード: 超音波動態・肘筋・機能解剖

### 【はじめに】

肘筋は一般的に肘関節の伸展ならびに前腕の回内に作用する中で、一部は肘関節後外側関節包に付着することから、関節筋としての機能を有する可能性が推察される。しかし、これに関する詳細な報告は、我々が渉猟し得た限りでは見当たらない。本研究の目的は、超音波画像診断装置を用いて肘筋の収縮に伴う肘関節後外側関節包-脂肪体複合体(capsular fat pad complex: 以下、CFC)の動態を観察することで、肘筋の関節筋としての機能を明らかにすることである。

### 【対象】

対象は肘関節に既往のない健常人 20 名 40 肘(14~28 歳,平均 21.4±4.4 歳)とした。また、対象者には本研究の目的と意義を説明し同意を得ている。

### 【方法】

肘筋の収縮に伴う CFC の動態観察は SuperSonic Imagine 社製超音波画像診断装置を用いた。計測肢位は立位とし、肘関節伸展前腕中間位(以下、中間位)とした。外側上顆から尺骨近位にかけて幅広く付着する肘筋を描出するために、外側上顆と肘頭を結ぶ肘筋の長軸画像(以下、近位長軸画像)と、外側上顆と尺骨近位 1/4 を結ぶ肘筋の長軸画像(以下、遠位長軸画像)の 2 箇所を計測部位とした。これらの画像を描出したうえで、前腕自動回内(以下、回内)時の CFC の面積を中間位と比較した。加えて、肘筋の収縮に伴う CFC の動態変化についても観察した。CFC の面積の検討には対応のある t 検定を用い、有意水準は 5%未満とした。

### 【結果】

CFC の面積は、近位長軸画像において中間位が  $19.6 \pm 6.1 \text{ mm}^2$  に対し、回内時は  $23.3 \pm 5.8 \text{ mm}^2$  と有意に増加していた( $p < 0.0001$ )。遠位長軸画像も同様に、中間位が  $22.6 \pm 5.8 \text{ mm}^2$  に対し、回内時は  $26.2 \pm 5.5 \text{ mm}^2$  と有意に増加していた( $p < 0.0001$ )。また全例において、肘筋の収縮に伴い CFC が背側方向に牽引される動態が観察されたが、その牽引方向は、CFC の外側上顆側が牽引されるタイプおよび中央が牽引されるタイプ、両者の混合タイプに分かれておりバリエーションに富んでいた。

### 【考察】

対象の全例において肘筋の収縮に伴い CFC が牽引されていたことから、肘関節後外側関節包に付着する肘筋は関節筋としての機能を有している可能性が示唆された。肘関節伸展時の後方部痛に対して、上腕三頭筋内側頭の機能改善に伴う後方脂肪体の動態改善が重要であると報告されているが、十分に運動療法を行っても疼痛が残存する症例を稀に経験する。それらの伸展時痛を詳細に観察すると、肘関節後外側部に限局した後方部痛であり、さらに肘筋に圧痛を認めている場合が多い。今回の結果を併せて考察すると、上記の所見に加え超音波動態にて肘筋の収縮に伴う CFC の動態が乏しい場合は、運動療法において肘筋の関節筋としての機能を獲得することが重要な役割であると考えられる。

### 【結語】

肘筋は肘関節後外側関節包を牽引する関節筋としての機能を有している可能性が示唆された。

## 足関節果部骨折後長母趾屈筋の癒着が原因で歩行時痛を呈した1症例

松本 裕司<sup>1)</sup>、中宿 伸哉<sup>1)</sup>、矢野 沙耶香<sup>1)</sup>、森戸 剛史<sup>1)</sup>

1)吉田整形外科病院 リハビリテーション科

キーワード: Posterior juxtaarticular fat pad、長母趾屈筋、癒着

### 【はじめに】

今回、足関節果部骨折後長母趾屈筋と距腿関節後方関節包部の脂肪体(Posterior juxtaarticular fat pad: 以下PJAFP)の癒着による滑走障害により歩行時痛を呈した症例を経験したので報告する。

### 【症例紹介】

症例は20歳代男性である。山登り中に転倒し受傷した。他院にて足関節果部骨折(PER IV型)と診断された。腓骨骨折にはプレートにて、後果骨折はスクリューにてそれぞれ、観血的整復固定術が行われた。7週経過後、リハビリを目的に当院を受診した。

尚、症例には、本発表の目的と意義について十分に説明し同意を得た。

### 【初診時理学療法所見】

足関節周辺に腫脹を認め、足関節可動域(膝屈曲位)は背屈 $-5^{\circ}$ 、底屈 $25^{\circ}$ であった(術後8週目)。また、収縮に伴う距腿関節前方部の伸筋支帯の浮き上がりは左右差を認めた。荷重は全荷重許可されているも、歩行は足関節の可動域制限が著明な為、松葉杖歩行にて1/3荷重下での歩行状態であった。

### 【経過及び運動療法】

足関節可動域の獲得を目的に、下腿前面筋、後面筋のストレッチングを行うとともに amplitude の改善を行った。また、伸筋支帯の浮き上げも同時に行った。運動療法開始2週目にて、足関節背屈角度は $5^{\circ}$ に改善し、歩行時1/2荷重が可能となったが、立脚中期以降で距腿関節後方部痛を訴えた。長母趾屈筋(以下FHL)の収縮時と伸張時に、歩行時と同様な疼痛の再現を得た。超音波画像診断装置(以下エコー)にてPJAFPとFHLの滑走障害像を認めた。足関節を軽度底屈位にてアキレス腱、Kager's fat padを弛緩させ、FHLを短軸方向へ滑走させた。また、距骨を後方に押し込みながら背屈させ、足関節の後方関節包を緊張させたところでFHLを滑走させ、PJAFPとの癒着剝離を行った。運動療法開始7週(術後14週)にてエコー観察では、PJAFPとFHLの滑走が改善されていた。また、同時期に足関節全可動域を獲得し、疼痛なく歩行が獲得できたため、運動療法を終了とした。

### 【考察】

足関節果部骨折後における背屈制限の因子として、足関節後方関節包や長母趾屈筋が影響することが多い。これらの短縮による足関節の背屈制限は、歩行時立脚中期以降の母趾での蹴り出し不足、代償的なtoe outなどを生じさせる。さらに、これらの制限因子によって、足関節後方部の限局した疼痛が生じることは臨床経験上少ない。今回、立脚中期以降に足関節後方部に限局した疼痛を認めた例を経験した。エコー観察にて、PJAFPとFHLとの滑走障害を認め、その改善を目的とした治療により、歩行時の疼痛が消失したことから、PJAFPとFHLの癒着が、歩行時や背屈可動域改善への阻害因子になる可能性が示唆され、足関節周辺外傷では、これらの癒着予防を目的とした早期のアプローチが必要であると考えられた。

## 交通事故により足関節脱臼骨折を呈した一症例 —母趾の感覚・運動機能に着目して—

宮下 創<sup>1)</sup>

1) 独立行政法人地域医療機能推進機構 星ヶ丘医療センター リハビリテーション部

キーワード: 母趾機能、第1列安定化機構、絞扼性神経障害

### 【はじめに】

今回、交通事故により足関節脱臼骨折を呈し歩行 TSt から Psw での母趾の蹴り出しが減少した患者を担当した。母趾機能に着目し運動療法を施行した結果、歩容の改善を認めたため報告する。なお症例には、本発表の目的と意義について十分に説明し、書面にて同意を得た。

### 【症例紹介】

症例は 10 歳代男性。バイクで交差点を走行中に自動車と衝突し転倒。他院にて左足関節脱臼骨折(L-H 分類 PA Stage III)の診断を受ける。手術とリハビリ継続目的で受傷 2 日後に当院へ入院し、受傷 8 日後、左足関節脱臼骨折に対し観血的治療を施行された。術後 37 日より当院回復期病棟へ転棟し、急性期担当から引き継ぎ PT 開始となる。

### 【理学療法評価】

初期歩行の足圧中心移動を Xsensor で評価し、母趾の蹴り出しは減少し足底外側面で優位な荷重を認めた。ROM は、足関節背屈 $-10^{\circ}$ 、外返し $0^{\circ}$ 、母趾 MP 関節(以下、MP)伸展 $10^{\circ}$ 、母趾 IP 関節(以下、IP)伸展 $-5^{\circ}$ であり、特に長母趾屈筋(以下、FHL)の短縮を認めた。感覚評価は、母趾足底面に著明な感覚障害を NRS(右 10)で 2 レベルを認めた。左足根管の叩打刺激による Tinel 徴候は陰性であった。筋力評価は HHD を用いて MP と IP 屈曲筋力を測定し、患/健比は MP が 40.5%、IP が 33.9%、MMT の母趾外転は 1、内転は 3 レベルであり母趾筋群の筋力低下を認めた。疼痛評価は、左母趾外転筋(以下、AbH)で NRS7、短母趾屈筋(以下、FHB)で NRS5 の圧痛を認めた。

### 【治療内容と経過】

感覚障害に対して、内側・外側足底神経の滑走練習を実施した。絞扼部位と推測した AbH、母趾内転筋(以下、AdH)、FHB、FHL の 4 筋間で神経滑走を促した。運動障害に対して、IP 屈曲と母趾外転運動による筋力強化練習と自主練習を指導した。また補高を挿入し、背屈可動域の改善に伴い補高を減らし、テーピングも実施した。母趾の感覚障害は NRS7 へと改善を認め、母趾筋群の筋力増強を認めた。術後 56 日、脛腓間ポジショニングスクリューが抜去され FWB 開始となり、最終歩行では母趾の蹴り出しを認めた。術後 60 日、屋内独歩可能となり自宅退院となった。

### 【考察】

母趾屈曲において内側楔状骨と第 1 中足骨で構成される第 1 列を AbH と AdH の同時収縮により安定化させることが重要である(尾田.2004)、母趾には皮膚受容器が密集し足底圧の変化を感じ取る役目を担っており(Bizzini.2000)、母趾は歩行で重要な働きを担うと考えられる。

本症例において、足関節脱臼骨折での FHL 損傷と母趾内在筋の筋力低下により第 1 列安定化機構の破綻をきたした。また AbH や FHB の著明な圧痛は FHL の機能低下を代償し過活動を要求されたことで筋攣縮が生じたと考えた。そのため母趾の感覚障害は足根管より遠位での母趾内在筋や FHL 腱での絞扼性神経障害が出現し、歩行に影響したと考えた。そこで、PT では母趾筋群の筋力強化と神経滑走練習を中心に実施したところ母趾機能が改善し、母趾の蹴り出しを認め、歩容が改善したと考えられる。

## 疼痛部位の異なる足関節脱臼骨折の3例

開沼 翔<sup>1)</sup>、渡邊 佳祐<sup>1)</sup>、八木 茂典<sup>2)</sup>

1) 東京西徳洲会病院 リハビリテーション科

2) 東京関節外科センター昭島整形外科スポーツリハビリテーション部

キーワード: 足関節骨折、後脛骨筋腱、長母趾屈筋腱、腓骨筋腱

### 【はじめに】

足関節脱臼骨折の評価には Lauge-Hansen(以下 L-H)分類がよく用いられる。今回、類似した3例に対する理学療法(以下 PT)を経験したため報告する。

### 【症例紹介】

本症例には、目的と意義について十分に説明し同意を得た。

症例1: 20歳代女性、転倒にて受傷。画像所見にて、内果骨折、腓骨骨折、脛腓間の離開、後果骨折を認めた。SER型 stageIV。受傷4日後に観血的整復術を施行。術後翌日 PT 開始し PT 中以外はシーネ固定した。術後2週より関節可動域エクササイズを開始した。疼痛は、背屈最終域にて内果前方にあった。術後2.5カ月で背屈30° 底屈50° となり、階段降段時痛が消失した。

症例2: 60歳代男性、転落にて受傷。画像所見にて、内果骨折、腓骨骨折、脛腓間の離開、後果骨折を認めた。SER型 stageIV。受傷4日後に観血的整復術を施行。術後翌日 PT 開始し PT 中以外はシーネ固定した。術後2週より関節可動域エクササイズを開始した。疼痛は、背屈最終域にて内果後方にあった。術後6カ月で背屈15° 底屈40° となり、階段降段時痛が消失した。

症例3: 60歳代男性、交通事故で受傷。画像所見にて、内果骨折、腓骨骨折、脛腓間の離開、後果骨折を認めた。PER型 stageIV。受傷9日後に観血的整復術を施行。術後翌日より PT 開始し PT 中以外はシーネ固定した。術後2週より関節可動域エクササイズを開始した。疼痛は、背屈最終域、荷重位にて外果前方にあった。術後4.5カ月で背屈15° 底屈45° となり、階段降段時痛が消失した。

### 【考察】

術後早期は、腫脹管理、癒着予防を行った。腫脹管理として、24時間持続冷却、パッドと弾性包帯にて圧迫、患肢挙上を徹底した。癒着予防として、背屈等尺性収縮(前脛骨筋の収縮、Pre talar fat pad の柔軟性維持)、底屈等尺性収縮(下腿三頭筋の収縮、Kager's fat pad の柔軟性維持)を行った。その際、前脛腓靭帯損傷を考慮し脛腓関節の離開を伴う背屈は避けた。術後2週より損傷が予想された軟部組織(前脛腓靭帯、長母趾屈筋腱、腓骨筋腱、後脛骨筋腱)に対してエクササイズを実施した。

症例1の内果前方痛は、後果骨折により長母趾屈筋腱の損傷・滑走障害が生じ、背屈に伴う距骨の後方移動が制限され、距骨前内側と脛骨天蓋前方との衝突による疼痛と考えた。長母趾屈筋の等尺性収縮を実施し、背屈可動域が改善し階段昇降時痛が消失した。症例2の内果後方痛は、内果骨折により後脛骨筋腱の損傷・滑走障害が原因と考えた。後脛骨筋の等尺性収縮と滑走を介助することで疼痛消失した。症例3の外果前方痛は、腓骨筋の損傷・短縮のため、背屈に伴い外反外旋が生じ、距骨前外側と外果との衝突による疼痛と考えた。腓骨筋のストレッチングと等尺性収縮を実施し、正中位背屈可能となり階段昇降時痛が消失した。

# Arthrex TightRope を用いて遠位脛腓間固定が行われた足関節脱臼骨折(PER stageIV)の1症例 ～全荷重歩行までの経過～

浅野 昭裕<sup>1)</sup>、東 美希<sup>1)</sup>

1)碧南市民病院 リハビリテーション室

キーワード: Arthrex TightRope 脛腓間固定 足関節脱臼骨折

## 【はじめに】

足関節脱臼骨折に対しArthrex TightRope(以下ATR)により脛腓間を固定した症例を経験した。ATRは留置されたまま荷重が可能であり、スクリューによる脛腓間固定とは異なる運動療法が施行され、その報告は稀少である。本症例の全荷重歩行に至るまでの経過を紹介し、X線像からの若干の考察を加え報告する。なお、本症例には本報告の意義を説明し、理解を得、画像の使用を含め書面で許可を得た。

## 【症例供覧】

20歳代女性 スキーで転倒し受傷した。骨折型はLauge-Hansen分類PER型stageIVで、内果骨折は認めず三角靭帯に全断裂を生じていた。遠位脛腓関節は開大し、後果骨折を伴っていた

## 【手術】

受傷翌日、プレートによる腓骨固定、三角靭帯の縫合、スクリューによる脛腓間固定が行われたが、固定不良により3日後にATRによって脛腓間を再固定され、断裂していた前下脛腓靭帯は縫合された。ATRは、遠位脛腓関節の高さで両骨を貫く3.5mmの骨孔を通され、足関節軽度底屈位で締められた。術後は足関節背屈0°でギプス固定され、翌日より理学療法を開始した。

ATRは人工靭帯であり、脛腓間固定にはボタン付きのものが用いられる。ATRの破断強度は70Nでスクリューより高く、耐久性も優れていて、一般に抜去する必要がない。

## 【経過および結果】

再手術後はBKギプスで4週間の固定後、さらに2週間免荷し、その後徐々に荷重した。ギプス固定中は拘縮予防に努め、荷重は術後6週後から4週間をかけて全荷重まで漸増させた。ギプス除去後は徒手による可動域拡大、特にKager's fat padとpretalar fat padの柔軟性向上を図った。X線像上、脛腓間距離は、内外側のボタン間距離が55mmと、荷重を進めても拡大を認めなかった。術後約3ヵ月で自動可動域に軽度制限を残したが、他動可動域、筋力、パフォーマンスを回復し、保育士に復職した。

## 【考察】

スクリューによる脛腓間固定であれば、スクリューを抜去した後に荷重を開始するのが一般的である。これはスクリューの折損を避けるためである。また、スクリュー抜去後は背屈や荷重による脛腓間開大ストレスを修復靭帯が負うことになる。一方、ATRで固定した場合、留置したまま荷重することが可能であり、脛腓靭帯に関しては過剰な負荷がかからない。本症例の術後6週間の免荷は脛腓靭帯よりもむしろ縫合した三角靭帯に対する配慮であり、荷重量は三角靭帯の疼痛を指標にした。荷重時前方impingementや筋力低下を生じることなくスムーズに動作を回復できたこと、他動可動域に健患差がないにもかかわらず自動可動域に若干の制限を認めたことが本症例の特徴である。ATRを留置した状態でのパフォーマンスは非常に高いもので、足関節の機能をほぼ回復した。

## 走行動作 take off 時において腓骨筋に疼痛を呈した 1 症例 —長腓骨筋に優位な疼痛の解釈と症状改善に有効であった足底挿板および運動療法—

水島 健太郎<sup>1)</sup>、水池 千尋<sup>1)</sup>、三宅崇史<sup>1)</sup>、吉川 友里<sup>1)</sup>、稲葉 将史<sup>1)</sup>、  
久須美 雄矢<sup>1)</sup>、村岡 泰斗<sup>1)</sup>、立原 久義<sup>1)</sup>、山本 昌樹<sup>1, 2)</sup>

1) 大久保病院リハビリテーション科  
2) 大久保病院明石スポーツ整形関節外科センター

キーワード: 腓骨筋炎 足底挿板 走行動作

### 【はじめに】

一般的にランニングによる腓骨筋炎は、foot strike から mid support 時に後足部の過回外により、腓骨筋の遠心性収縮および伸張負荷によって疼痛が出現する。本症例は、走行動作 take off 時に長腓骨筋(PL)腱に優位な疼痛を呈した。本症例における疼痛発現の解釈と、これらを考慮して実施した足底挿板療法及び運動療法について報告する。

なお、症例には、本発表の目的と意義について説明し、同意を得た。

### 【症例紹介】

症例は、16歳の女性バスケットボール選手で、特に誘因なく右第1, 2中足骨頭部に疼痛が出現した。疼痛は一度軽減したが、1ヵ月後に右外果後方に疼痛が出現した。当院を受診し腓骨筋炎と診断され、理学療法開始となった。

### 【理学療法評価】

疼痛は、走行時の take off 時と右サイドステップ荷重時に右外果後方に疼痛が出現した。圧痛は、右外果後方の PL 腱と、立方骨部の PL 腱に認められた。後足部が回外足で、下腿-踵骨角(LHA)が右 3° 左 5°、立位内側アーチ高率(舟状骨高/足長)が 21.6%で内側縦アーチは保たれていた。第 5 中足骨骨底部不安定性が陽性、前足部開張足と回内小趾を呈していた。第 4, 5 指のウインドラス機能は低下していた。内反ストレステストと knee-out Toe-in test 時に右外果後方に疼痛が誘発された。振りむきテストは陽性で、後足部の回外不安定性を認めた。足関節背屈可動域は右 10°、左 15°であった。走行動作は、foot strike 時に後足部の過回外、mid support 時に急激な足部回内が出現し、take off 時に母趾での蹴り出しが強くホイップ動作を伴った。また、片脚立位にて重心が外側偏位していた。

### 【治療・経過】

足底挿板は、foot strike 時の後足部過回外に対して後足部直立化、mid support 時の急激な足部回内に対して内側縦・前足横アーチの保持、take off 時の母趾の過剰な蹴り出し抑制目的にパッドを貼付した。また足部機能改善を目的とした運動療法、可動域練習、体幹・下肢の協調性トレーニングを片脚立位の重心正中化を目的に実施した。理学療法開始 4 週後、足関節右背屈可動域が 20°、片脚立位の重心が正中化し、疼痛が消失した。

### 【考察】

PL の作用は、足部アーチ(特に前足部横アーチ)を保持し、第一中足骨の底屈作用を有する。本症例は、foot strike 時の後足部回外不安定性と外側荷重を呈した後、mid support 時の急激な足部回内が生じ、母趾の蹴り出しが強調される状況に陥っていた。この状況での走行により、PL の過活動が生じ、take off 時に疼痛が出現したと推測された。そこで、足底挿板によるマルアライメントと PL の過活動の是正を図り、運動療法による足部機能の改善と下肢・体幹の協調性などの機能改善を進めたところ、速やかな疼痛の消失に至ったと考えられた。

# 距腿関節不安定性による足関節内側部痛により歩行困難となった一症例 ～症状改善に後足部直立化を目的とした足底挿板が有効であった一例～

古田 亮介<sup>1)</sup>、源裕介<sup>2)</sup>

- 1)よしだ整形外科クリニック リハビリテーション科  
2)千葉こどもとおとなの整形外科 リハビリテーション科

キーワード:距腿関節不安定、足底挿板、後足部直立化

## 【はじめに】

距腿関節は脛骨と腓骨の遠位で構成される Mortise にはまり込むことで安定しているが、外傷による構造の変化が起こると、本来制動されるべき回旋運動が生じる可能性がある。今回、内果剥離骨折と外側側副靭帯損傷の合併による距腿関節の不安定性にて、3年間歩行時痛を生じていた症例を経験した。脛腓間の固定と足底挿板による後足部の直立化により歩行距離の延長をはかる事ができた。以下にその治療内容と経過について考察を加えて述べる。

## 【症例紹介】

症例は 40 歳代の女性で、専業主婦である。現病歴は、歩行中溝に右足部が挟まり転倒し受傷した。診断名は右足関節の内果剥離骨折と外側側副靭帯損傷で、受傷後は疼痛はあるが歩行は可能であった。その 2 年後出産により腰痛を発症しその後改善したが、続いて歩行時の鼠径部痛、膝関節の前方部痛、足関節内側部痛を発症し、歩行困難となった。当院にて治療を開始して、14 週経過時に鼠径部および膝関節の疼痛は消失したが、右足関節内果下方の荷重時痛は残存した。症例には本発表の目的と意義について十分に説明し、同意を得た。

## 【治療開始 14 週後の評価】

背屈可動域 20°、内反ストレス強陽性、前方ストレステストの陽性と距腿関節の過度の不安定性を認めた。荷重時の単純 X 線画像と静止立位、及びフットプリントにより距骨の回内、内側縦アーチの低下、脛腓間の離開、左右立脚中期での重心の外側動揺が確認された。歩行時は右荷重応答期に踵骨回内位での接地、立脚中期に下腿の外方傾斜が生じ、重心の側方動揺が生じていた。圧痛は右三角靭帯の脛踵部、後脛距部にみられた。右片脚立位は後足部の回外方向への不安定性により不可であった。このとき歩行時間は 5 分程度であった。

## 【治療と経過】

本症例の症状は遠位脛腓関節と距腿関節の不安定性に起因するものと考え、両関節に対するアプローチを中心に実施した。遠位脛腓関節に対しては、下腿遠位部を固定可能な装具を使用して関節を固定し、距腿関節に対しては後足部の直立化を目的とした足底挿板を作成し、両関節の安定性を向上させた。その後の経過としては、片脚立位が 10 秒可能となり、歩行時の足関節内果下方の疼痛は消失、歩行時間も 30 分と延長し症状および機能の改善が図れた。

## 【考察】

通常であれば距腿関節は遠位脛腓関節の安定により mortise が形成され、また外側側副靭帯と内側側副靭帯が機能することで、距骨の回旋運動を制動し安定性を構築している。しかし、本症例は前者、後者ともに構造上の破綻を生じ、距骨の過度な回旋運動を許容し、足関節周囲の症状を発生させたと考えられた。診断、評価により、遠位脛腓靭帯と外側側副靭帯が損傷し機能していない状況で、安定性向上を図るには困難な状況であったが、本症例は装具と足底挿板の使用により症状の改善が図れたため、今回の経験が今後同部位の損傷による不安定性の治療の一つの参考になればと考える。



## 母趾 MTP 関節周囲炎の一症例 ～サポーターを用いたアプローチ～

永田敏貢<sup>1)</sup>、赤羽根良和<sup>1)</sup>、齋藤正佳<sup>1)</sup>、棚瀬泰弘<sup>1)</sup>

1) さとう整形外科

キーワード: 外反母趾、アライメント、装具

### 【はじめに】

外反母趾は母趾の中足骨が内反・回外、基節骨が外反・回内変形した変性疾患である。基本的な治療は母子外転筋を中心とした筋力強化や足底挿板、テーピングを用いたアライメント矯正などの保存療法が主体となる。

今回、患者都合によりインソールやテーピングが使用出来なかった症例に対し、ソルボ社製タテアーチサポーター（以下、サポーター）の着用と運動療法を行った結果、良好な成績を得ることが出来たので報告する。尚、症例には本発表の目的と意義について十分に説明し、同意を得た。

### 【症例紹介】

症例は 50 歳代、女性である。来院する3カ月前にしゃがんで草抜きをした後、左の母趾周辺部痛が出現し、継続していた。疼痛増悪により荷重困難となり当院を受診し、運動療法が開始となった。

### 【理学療法評価】

足関節背屈可動域は膝伸展位が 18°（健側 8°）、膝 90° 屈曲位が 22°（健側 20°）であった。LHA は 18°（健側 9°）であり後足部回内位であった。レントゲン上、前足部は HVA が 11°、M1M2 角が 11°、M1M5 角が 23° であった。フットプリントは外反母趾角が歩行時は 8°、しゃがみ動作時は 13° であった。

疼痛は歩行時、つま先歩行時、踵上げで右母趾 MTP 関節背外側部、短母趾伸筋腱に認め、同部に著明な圧痛も認めた。運動時痛は母趾 MTP 関節の動きに伴い疼痛を生じていたが、中足骨レベルの開張を矯正すると即時的に低下した。同部をエコーで観察すると、短母趾伸筋腱と MTP 関節背外側部に血流の増加がみられた。

### 【治療内容と経過】

治療1回目にはアライメントの是正を図るため、中足骨レベルで伸縮性テーピング（以下、EB50）を用いて横アーチを保持し、患部の安静を図った。2回目には疼痛が軽減していたため、EB50 を貼付し横アーチを保持した状態で足部内在筋、後脛骨筋の強化を図り、短母趾伸筋にはリラクセーションを行った。3回目の治療時にテーピング貼付部に発赤が生じたため症例が持参したサポーターを用い、足部内側縦アーチと横アーチの保持が出来るよう装着位置を検討し、症例には日中の装着を指示した。その後疼痛は順調に改善し、股・膝関節アライメントの修正を目的とし中殿筋、内側広筋の筋カトレニングを追加した。

### 【考察】

本症例は、レントゲン像で HVA や M1M2 角、M1M5 角が正常範囲であったが、エコー像で母趾 MTP 関節背外側と短母趾伸筋腱に血流の増加を認め、同部の圧痛も著明であり、しゃがみ動作時には外反母趾角が増加した。つまり本病態は、母趾底背屈運動時に MTP 関節背外側部のインピンジメントと短母趾伸筋腱に炎症が波及した結果と考察した。

本症例のように足部にダイナミックマルアライメントを認めてもサポーターの着用によりアライメントの矯正が可能な症例においては、サポーターを用いたアプローチと近接関節のアライメント修正が有効と考えられた。

## 姿勢変化に伴う梨状筋圧迫要因の検討 -身体的要因との因果関係

増田一太<sup>1)</sup>、西野雄大<sup>1)</sup>、篠田光俊<sup>2)</sup>、松本裕司<sup>3)</sup>

1) いえだ整形外科リハビリクリニック

2) 国際医学技術専門学校

3) 吉田整形外科病院

キーワード: 梨状筋症候群, 圧迫要因, 殿部脂肪厚

### 【はじめに】

梨状筋症候群は、梨状筋により坐骨神経を圧迫する圧迫型神経障害である。同疾患は殿部痛に加え座位時の疼痛を主体とする。その原因は、ポケットに財布などを入れることがリスクファクタの一つであると報告されている (Misirlioglu, 2015)。このような直接的な圧迫要因の他に、硬い座面での座位で殿部痛が増悪 (Benzon, 2003) するといった、梨状筋に対し間接的に圧迫力を生じさせる間接的圧迫要因の影響でも出現する可能性がある。

しかし、座位時における梨状筋を圧迫させる要因についての報告はない。そこで今回、座位時の梨状筋を間接的に圧迫すると考えられる身体的要因と梨状筋の扁平化との因果関係を超音波診断装置を用いて検証したので報告する。

### 【対象】

対象は、腰椎疾患の既往のない健康成人男性 11 名 (平均年齢±SD; 24.2±3.4 歳) とした。

### 【説明と同意】

実験参加者には、本研究の目的と意義を十分な説明し同意を得た。

### 【方法とデータ処理】

梨状筋の測定には超音波診断装置 (GE 社製 Vevue40) を用い計測を行った。測定肢位は、側臥位と椅座位の 2 通りとした。両肢位ともに股・膝関節 90° 屈曲位とした。

梨状筋の走行は、下後腸骨棘 (以下、PIIS) と大転子先端を結ぶ線と解剖学的走行が一致する。そのため梨状筋厚の計測点は、PIIS から大転子先端を結ぶ線上の PIIS から身長 3% 外側部位をプロットした点とした。得られた梨状筋厚の計測値から側臥位に対する椅座位の扁平率を求め、この扁平率と各身体的要因の相関関係を求めた。

なお比較検討した身体的要因は、殿部脂肪厚、体重、BMI、殿部最大周径、殿部係数とした。

なお、殿部脂肪厚の計測は側臥位にて、PIIS から身長の外側 3% 部位の点とした。

### 【結果】

梨状筋の扁平率と各身体的要因との相関関係は、殿部脂肪厚との間に強い相関を認めた ( $r=-0.70, p=0.02$ )。他の身体的要因との間に有意な相関関係を認めなかった。

### 【考察】

一般的な座位姿勢において、梨状筋は直接的な圧迫刺激を受けないため、殿部軟部組織や体重などの間接的な要因により圧迫を受けている可能性が高い。梨状筋の扁平化は坐骨神経の圧迫に関与するため、圧迫の排除は運動療法において重要である。今回得られた結果から、梨状筋を扁平化する要因は、殿部脂肪厚の薄さが強く関与 ( $r=-0.70, p=0.02$ ) している可能性が考えられた。これは、脂肪組織の多い方が座面からの突き上げストレスを緩衝し、逆に脂肪組織が少ない方が座面からの突き上げストレスが大きくなる可能性を示唆するものと考えられる。

### 【まとめ】

殿部脂肪厚の薄さは梨状筋を扁平化させる要因であり、殿部痛の発生に関与する可能性が示唆された。今後、本研究結果をコントロールとした対照研究を行っていきたい。

## 慢性腰痛と脊柱矢状面アライメントの関係

鶴川 浩一<sup>1)</sup>、酒向 昭光<sup>1)</sup>、岸田敏嗣<sup>2)</sup>、吉田眞一<sup>3)</sup>

1)よしだ整形外科クリニック リハビリテーション科

2)フリーランス

3)よしだ整形外科クリニック 整形外科

キーワード: 慢性腰痛、腰椎前弯角、Pelvic angle、PR-S1

### 【はじめに】

近年、脊柱矢状面アライメント(sagittal spino-pelvic alignment 以下 SSPA)は腰痛疾患の発生に影響を及ぼしていることが報告されている。しかし、腰椎捻り症や腰椎変性後弯などの特徴的な SSPA の報告は散見できるが、脊柱変性の無い慢性腰痛患者に対する SSPA の報告は少ない。本研究の目的は腰椎骨盤の SSPA 正常値と脊柱変性の無い慢性腰痛患者の SSPA との比較を行い、慢性腰痛患者の特徴的な SSPA を調査することである。

### 【対象】

2015 年 2 月 1 日から 2015 年 4 月 30 日まで腰痛が原因で当院を受診した 117 例(12~82 歳、平均 42.5 ± 18.4 歳)の中で疼痛発生から 3 か月以上経過し、本研究の目的を説明し同意を得た 28 例(12~79 歳、平均 45.9 ± 18.6 歳)を対象とした。

### 【方法】

腰椎骨盤の立位側面像をレントゲン撮影した後、腰椎前弯の頂椎が L4~L5 にある群(以下  $\alpha$  群)と L3~L4 にある群(以下  $\beta$  群)に分類した。腰椎前弯角(Th12 下縁と S1 上縁のなす角、以下 LLA)、Pelvic angle(大腿骨頭中心への垂線と大腿骨頭中心から仙椎後方隅角を結ぶ線のなす角、以下 PA)、PR-S1(大腿骨頭中心から仙椎後方隅角を結ぶ線と仙骨上縁のなす角)を計測し、過去の LLA、PA、PR-S1 正常角度の報告と比較した。レントゲン撮影は立位にて両上肢を前方に置いた肢位で行った。統計処理は二標本 t 検定(パラメトリック法)を用いた。

### 【結果】

LLA は正常角度  $53.1 \pm 10.1^\circ$ 、 $\alpha$  群  $42.5 \pm 11.2^\circ$ 、 $\beta$  群  $43.8 \pm 11.5^\circ$  であり有意差を認め( $P < 0.05$ )  $\alpha$  群  $\beta$  群ともに低下していた。PA は正常角度  $18.2 \pm 6^\circ$ 、 $\alpha$  群  $14.08 \pm 7.3^\circ$ 、 $\beta$  群  $23.2 \pm 6.8^\circ$  であり有意差を認め( $P < 0.05$ )  $\alpha$  群は骨盤前傾、 $\beta$  群は骨盤後傾していた。PR-S1 は正常角度  $36.2 \pm 10.1^\circ$ 、 $\alpha$  群  $33.8 \pm 8.6^\circ$ 、 $\beta$  群  $38.2 \pm 7.8^\circ$  であり有意差を認めなかった( $P > 0.05$ )。

### 【考察】

遠藤らは、PR-S1 は姿勢や病態に左右されない各個人固有の骨盤形態角と述べている。よって正常角度と  $\alpha$  群  $\beta$  群との間に差が無いことから、仙骨上縁の形態や仙骨の傾きに差が無いと考える。金村らは、PA は股関節骨頭中心 hip axis を骨盤の回旋中心と考え、骨盤の回旋角度を SSPA に取り入れた方法であると述べている。本研究結果から LLA と PA の関係を見てみると、骨盤の前後傾に関わらず LLA は正常角度より減少しているが、 $\alpha$  群の頂椎は L4~L5 に存在し、 $\beta$  群は頂椎が L3~L4 に存在している。このことから  $\alpha$  群は骨盤前傾による LLA 増大ストレスを頂椎の下方化により代償し、結果的に胸椎後弯の下方化が生じ、上位腰椎が屈曲することにより LLA が数値上減少すると考える。 $\beta$  群は骨盤後傾により腰椎の直立化が生じ LLA が減少すると考える。

## 慢性腰痛に腸筋損傷が加わった一症例に対する治療戦略

齊藤 正佳<sup>1)</sup>、赤羽根 良和<sup>1)</sup>、永田 敏貢<sup>1)</sup>、棚瀬 泰弘<sup>1)</sup>

1)さとう整形外科 リハビリテーション科

キーワード:慢性腰痛、腸筋損傷、治療戦略

### 【はじめに】

急性腰痛は、腰殿部の支持組織に急激な外力が加わり発症する急性症状である。また、急性腰痛の発症は、慢性腰痛に起因して生じることも多いため、各病態を臨床所見の中から鑑別し、治療展開することが望ましい。

今回、腸腰靭帯(ILL)、L5/S 椎間関節(L5/S-F)の拘縮を伴った慢性腰痛に腸筋(ICM)損傷を合併した症例を経験したので、運動療法と考察を踏まえて報告する。

尚、症例には本発表に対する十分な説明を行い、同意を得た。

### 【症例紹介】

50 代の男性で、診断名は腰椎椎間関節症である。半年前より、腰殿部・大腿後外側部痛を自覚していた。来院 3 日前、長時間座位からの歩行時に同範囲の疼痛が増悪したため、当院を受診し、運動療法開始となった。

### 【初診時の理学療法評価】

体幹の最終屈曲位・伸展位で腰殿部・大腿後外側部痛が出現した。圧痛はL5/S-F、ILL、多裂筋、上後腸骨棘、腸腰筋に認め、腰椎後弯可動域(PLF)は 115° であった。また、今回生じた疼痛部位は ICM 付着部周囲であり、鋭い圧痛、安静時痛および座位時の顕著な骨盤後傾動作時痛を認めた。レントゲンより、下位腰椎は過前弯、腰椎の右側屈位を呈していた。これらの所見から、L5/S-F、ILL の拘縮に由来した慢性腰痛と ICM 損傷による急性腰痛の合併型と判断した。

### 【運動療法と経過】

急性腰痛に対しては、テーピングにて ICM 損傷部の圧迫固定、良座位の徹底を指導した。慢性腰痛に対しては、多裂筋、腸腰筋のリラクゼーションを実施した。1 週後以降は、理学所見などから急性腰痛の鎮静化を確認し、ICM のリラクゼーション、L5/S-F の関節運動、ILL と ICM の滑走運動を段階的に追加した。

6 週目には、各部位の圧痛は改善し、PLF は 130° となり、歩行時痛も改善した。

### 【考察】

慢性腰痛と急性腰痛を合併した症例に対する運動療法は、損傷と拘縮した組織が混在するため、症状も多岐にわたる。そのため、病態と病期に応じた運動療法が求められる。

腰殿部・大腿後外側部痛は、各神経・仙腸関節及び周囲靭帯の障害でも生じることを日々の臨床でも経験する。しかし、本症例の理学所見、画像所見からは明らかな異常所見を認めなかった。そのため、L5/S-F、ILL の拘縮に伴う慢性腰痛が基盤となり、不良座位に伴う筋内圧上昇と脊柱後弯による伸張ストレスが生じ、さらに、歩行中においても ICM へ急激な外力が加わった結果、急性腰痛を合併したと推察した。そして、運動療法では、早期より ICM 損傷部へのストレス軽減を目的に圧迫固定テーピングの実施と良座位の指示を徹底し、同時に拘縮していた L5/S-F、ILL、多裂筋、腸腰筋にアプローチした。また、ICM と ILL の滑走運動も段階的に行った結果、疼痛改善に繋がったと考えられた。急性腰痛と慢性腰痛は必ずしも明確に分類できないが、拘縮の存在により急性腰痛から慢性腰痛へと移行し腰痛を遷延化させることが多い。そのため、病態を適切に推察し運動療法を実施することが早期改善に有効であると考えられる。

## 長距離ランナーに生じた恥骨結合炎の解釈と運動療法

中井 亮佑<sup>1)</sup>、小野 志操<sup>1)</sup>

1) 京都下鴨病院 理学療法部

キーワード: 恥骨結合炎 CAM 病変 過用損傷

### 【はじめに】

恥骨結合炎(以下、OP)とは、スポーツなどで恥骨結合へ加わる剪断力により、恥骨間とその周辺軟部組織に炎症が生じる過用損傷のことで、単径部痛の一要因とされている。近年、大腿骨寛骨臼インピンジメント特有のCAM病変(以下、CAM)の存在もOPの発生因子であると報告されている。今回、CAM及び動的姿勢異常がOPを引き起こした症例を経験した。その病態の解釈に考察を加えて報告する。症例には発表にあたり同意を得た。

### 【症例紹介】

症例は40歳の男性で、長距離ランナーである。現病歴は、10ヶ月前より左股関節痛と両側の単径部痛が誘因なく出現した。他院にて保存治療が行われていたが、症状が改善せず日常生活動作でも疼痛が出現したため当院を受診した。X線画像より恥骨結合に不整像を認めた。恥骨結合にステロイド関節内注射が施行され、症状が消失したためOPと診断された。画像所見より左股関節唇損傷とCAMが確認された。既往歴に左足底腱膜炎と左後脛骨筋腱炎がある。

### 【初診時理学療法評価】

恥骨結合と下前腸骨棘に圧痛を認め、筋緊張亢進を腹直筋と長内転筋、大腿直筋、腸腰筋、恥骨筋、大腿筋膜張筋、小殿筋、梨状筋、外閉鎖筋に認めた。骨盤の後傾運動は制限されていた。左股関節は伸展 $0^{\circ}$ であり、内旋可動域にも制限を認めた。整形外科テストはAnteriorImpingementTest、FABERTest、ResistedSLRTest、ElyTest、OberTestが陽性であった。走行動作観察では左股関節が外転と外旋し、骨盤の左回旋による蹴り出しが確認された。mHHSは67点であった。

### 【運動療法及び経過】

恥骨結合へ加わる機械的刺激の軽減を目的に股関節伸展、骨盤後傾、胸椎回旋の可動域改善に重点をおいた治療および自主運動の指導を行った。股関節伸展可動域は $10^{\circ}$ となり、走行において股関節伸展での蹴り出しが可能となった。その結果、120分程度の走行が可能となり、mHHSは96点に改善した。

### 【考察】

スポーツ選手に発生するOPは、長内転筋と腹直筋の共同腱が骨盤を過牽引する事で生じる過用損傷に起因すると考えられてきたが、過用損傷だけでは同等の負荷でも無症候である場合について説明ができない。

症例の病態は過用損傷に加え、走行時の左股関節外転と外旋及び骨盤左回旋による左下肢の蹴り出しにより、CAMが寛骨臼蓋を前方に押し出すことで、恥骨結合に剪断力が加わったものと推察された。このような走行動作に至った背景は、既往歴にあった足底腱膜炎や後脛骨筋腱炎の症状からの逃避動作であると考えられる。本症例において股関節に関連する骨形態異常があると考えられ、OP症例にあつては有症状の局所評価だけでなく、股関節の骨形態と腰椎や骨盤の可動性や動的姿勢についても目を向ける必要がある。

なお、本症例に対しては運動療法を継続中であり、発表に際しては更に経過を加えて報告する予定である。

## 伸展時痛を主訴とする頸椎症例への治療戦略について

早崎 泰幸<sup>1)</sup>、赤羽根 良和<sup>2)</sup>

1) 城北整形外科クリニック リハビリテーション科

2) さとう整形外科 リハビリテーション科

キーワード: 頸椎伸展時痛 C2/3 椎間関節 頸半棘筋 運動療法

### 【はじめに】

頸椎症状を有する症例の姿勢は、胸椎過後彎化に伴う頭部前方位(以下:不良姿勢)が特徴である。我々は第21、22回の当学術集会において、不良姿勢を呈する症例に対しては、頭部重心を後方へ矯正することが症状寛解の一助となることを報告した。

今回、伸展時痛を主訴とする症例に対して、C2/3 椎間関節の拘縮除去と頸半棘筋に対する段階的な筋力訓練が症状改善に有効だったので、若干の考察を加え報告する。

### 【説明と同意】

症例には、本発表の目的と意義について十分に説明し、書面にて同意を得た。

### 【症例紹介】

症例は 70 歳代の女性で、診断名は頸部脊椎症である。頸椎伸展時痛を訴え当院受診し、運動療法開始となった。

### 【臨床所見】

立位側面 X 線像では、C7 椎体は前下方に急峻化し、下位頸椎は過前彎位を呈していた。頸椎矢状面アライメントは、C2-7 椎体角が 40° に対して、C5-7 椎体角は 26° であった。椎間関節周辺は骨硬化し、C5、6 椎体腹背側面には骨棘を認めた。正面像では、右 C5/6 椎間板腔は減少していた。神経根圧迫テストは陰性であり、神経学的徴候も認めなかった。圧痛は、後頭下筋群、C2/3 及び C5/6 椎間関節に認めた。運動時痛は、頸椎を伸展すると項部から右肩甲上部にかけて palmar sign が生じた。また、後頭骨から C2 棘突起を徒手的に固定して C2/3 椎間関節を選択的に動かすと、疼痛が誘発され可動域は制限された。頸椎関節可動域は屈曲 45°、伸展 30°、回旋 40°、側屈 20° であった。徒手筋力検査では頸部屈曲 4、伸展 3、頭部屈曲 4、伸展 4 であった。

### 【運動療法】

運動療法開始時より、C2/3 椎間関節の拘縮除去を優先した。同部の圧痛消失と可動域改善後に、後頭下筋群のリラクゼーションと頸半棘筋への段階的な筋力訓練を実施した。

### 【考察】

Nolanらによれば、頸半棘筋は頸椎伸展あるいは生理的前彎保持に重要な役割を担うとされる。また中下位頸椎の深層伸筋群は、後頭下筋群が機能するための支点である。さらに頸椎の屈曲伸展可動域は、上位頸椎と C5/6 椎間による二峰性を示すため、後頭下筋群及び C2/3 椎間関節の拘縮は C5/6 椎間の過可動性を惹起する。

本症例は、C2/3 椎間関節の拘縮と下位頸椎の過前彎位に加え頸半棘筋が機能不全を呈していた。その結果、頸部の伸展時には C5/6 椎間関節が過伸展位となり、このレベルにおける椎間関節包性インピンジメントが生じやすい環境下となっていた。

頸椎症状を有する症例において、神経症状を呈する場合には、過去の報告に準じ頭部重心を後方へ矯正し、椎間孔部の機能的狭小化を是正することが重要となる。

しかし、今回のように疼痛が主体の場合には、C2/3 椎間関節の拘縮除去と頸半棘筋の機能改善による上位頸椎の生理的前彎の再獲得が有効である可能性が示唆された。

## 胸郭出口症候群に大後頭三叉神経症候群様症状を合併した一症例

三田村 信吾<sup>1)</sup>、丹羽 結生<sup>2)</sup>、田中 美有<sup>2)</sup>、篠田 光俊<sup>1)</sup>

1)国際医学技術専門学校 理学療法学科

2)朝日が丘整形外科 リハビリテーション科

キーワード:前頭部痛 大後頭三叉神経症候群 頭半棘筋 胸郭出口症候群

### 【はじめに】

胸郭出口症候群(以下、TOS)は上肢のしびれや痛みを愁訴とし、自律神経症状である頭痛を合併することが報告されている。前頭部痛を主訴とする三叉神経障害は、群発頭痛や外傷後頭痛としての報告は散見される。しかし、TOSに三叉神経障害が合併するとの報告は我々が渉猟し得た範囲では見当たらない。今回、TOSに三叉神経障害を合併した症例を経験したため、解剖学的知識とともに若干の考察を加え報告する。

### 【症例紹介】

症例は20歳代前半の女性である。1か月半前より特に誘引なく手指のしびれと前頭部痛が出現した。症状の軽減が見られないためA整形を受診し運動療法開始となった。なお、症例には本発表の趣旨を説明し書面と口頭にて同意を得た。

### 【評価】

主訴は30分程の持続立位時に出現する左手指のしびれと左前頭部痛であった。手指のしびれは、Morley test、Inferior stress testで再現され、肩甲骨を良肢位に保持すると手指のしびれは軽減した。Adson test、Eden testは陽性であった。肩甲骨は両側とも前傾、外転、下方回旋位であり、徒手筋力検査は左僧帽筋中部・下部線維が2、左前鋸筋が3、Tr-AFDは右18cm、左22cmであった。Jackson testは陰性であった。左前頭部痛の再現は大後頭神経圧迫で得られ、眼窩上切痕、頭半棘筋に圧痛を認めた。皮膚感覚は左後頭部で7/10、左前頭部は9/10であった。姿勢は頭部前方位で胸椎は過後弯位だった。

### 【運動療法】

手指のしびれに対しては、前胸部tightness除去と僧帽筋強化を行った。前頭部痛に対しては、頭半棘筋のリラクゼーションを行った。さらに、骨盤前傾とともに肩甲骨内転と下顎を引く運動の指導を行った。

### 【考察】

本症例では、TOSによる左手指のしびれに左前頭部痛を合併しており、大後頭神経及び三叉神経第1枝領域の皮膚感覚低下、頭半棘筋の圧痛、頭部前方変位を認めた。大後頭神経の圧迫で前頭部痛の再現が得られたことより、前頭部痛は大後頭三叉神経症候群(以下、GOTS)の関連痛と考えた。GOTSとは、大後頭神経が障害されると、大後頭神経のみではなく三叉神経第1枝支配領域にも疼痛が出現する病態のことである。痛覚を伝える三叉神経線維は、三叉神経節を出て橋に入ると三叉神経脊髄路として下行し、三叉神経脊髄路核に至る。三叉神経脊髄路核は橋から上部頸髄に及ぶ縦に長い中継核であり、下部は上位頸髄の後角に位置している。この核内には第2,3頸髄神経後根からも線維が入り込むとされている。以上より、頭半棘筋の機械的ストレスに伴い大後頭神経が圧迫され、GOTSが引き起こされ、前頭部痛が生じたと推察した。

### 【結語】

TOSの患者が訴える頭痛は、GOTSを考慮した詳細な理学所見(大後頭神経及び眼窩上切痕の圧痛)から運動療法を展開する必要がある。

## 腸骨下腹神経外側皮枝の絞扼が考えられた症例に対する理学療法の経験

為沢 一弘<sup>1)</sup>、永井 教生<sup>1)</sup>、小野 志操<sup>1)</sup>

1) 京都下鴨病院 理学療法部

キーワード: 腸骨外側部痛, 腸骨下腹神経, osseo-membranous tunnel

### 【はじめに】

腸骨下腹神経の絞扼症状は、腰部の術後、後腹膜腫瘍や鼠径ヘルニアによる圧迫で起こるとされている。今回、誘因なく腸骨下腹神経外側皮枝の領域に疼痛が出現した症例の理学療法を経験したので報告する。なお、症例には本発表の目的と意義について十分に説明し、同意を得た。

### 【症例紹介】

症例は10歳代男性である。誘因なく左腸骨外側に疼痛と感覚鈍麻が出現し、2ヶ月後に他院を受診したが改善しなかった。他院初診から4ヶ月後に当院を受診され、画像所見に異常はなく、左腸骨部痛と診断された。腸骨稜外側にキシロカイン注射後に症状緩和を認め、同日リハビリテーション開始となった。

### 【理学療法評価】

理学療法を介入した時点で、感覚鈍麻は消失していた。疼痛は腸骨外側の腸骨稜から大転子までの範囲に慢性的に認められた。疼痛が緩和する条件はなかったが、疼痛が増強する条件として、腸骨稜の腸骨下腹神経出口部分での圧痛とともに腸骨外側に疼痛が放散し、その部位より遠位側の皮膚を下方に引いた状態では圧痛が増強した。腹斜筋の等尺性収縮でも疼痛が増強された。股関節可動域は良好で、仙腸関節ストレステストは陰性であり、鼠径部に疼痛や感覚鈍麻は認めなかった。腰部に関してPLFテスト、ケンプテストは陰性であった。

### 【理学療法および結果】

腸骨下腹神経の皮下出口部周辺で皮膚と筋の滑走性改善を図ったが、疼痛が残存していた。そこで神経の長軸・前後方向への滑走を目的に四つ這いでの骨盤の前後傾運動を実施した。結果、一度の治療で疼痛が消失し、以後疼痛が再発することはなかった。

### 【考察】

腸骨下腹神経は、第12胸椎および第1腰椎から出て、腹横筋を貫通して内腹斜筋との間を上前腸骨棘の手前まで走行して外側皮枝と前皮枝に分かれる。外側皮枝は腸骨稜上で腹斜筋を貫く際、osseo-membranous tunnelを通過し、腸骨外側の皮膚に感覚枝を与える。前皮枝は鼠径靭帯上の皮膚に感覚枝を与える。腸骨下腹神経の絞扼症状は、大腿外側皮神経やL1神経根圧迫症状との誤診が多いと報告されている。本症例は、整形外科テストや疼痛の出現領域から、腰部の神経根症状や、他の末梢神経症状の可能性は低く、鼠径部に神経症状がないことから、腸骨下腹神経が前皮枝と分離した外側皮枝に絞扼が疑われた。ティネル徴候の部位や腹斜筋の収縮によって疼痛が増強することからosseo-membranous tunnelでの絞扼が考えられた。疼痛が慢性的に存在し、緩解肢位がないことから外側皮枝は常に絞扼されており、絞扼部位への圧刺激や動作時の伸張刺激により疼痛が増強する可能性が示唆された。これに対して、骨盤の前後傾運動を実施したことが、神経の長軸・前後方向の滑走改善と、腹斜筋の柔軟性改善が得られ疼痛の消失に繋がったと考えた。この部分の絞扼に関して、腸骨稜外側の打撲や、ベルトの圧迫などでも絞扼症状が生じるとの報告もあり、本症例はベルトを腸骨稜上縁で止める習慣があったことから、その可能性が高いことが考えられた。



## 恥骨上枝・下枝骨折後に閉鎖神経障害を呈した一症例

久保田 大夢<sup>1)</sup>、仲井 宏史<sup>1)</sup>、斎藤 正佳<sup>2)</sup>、赤羽根 良和<sup>2)</sup>

1) JA 岐阜厚生連 西美濃厚生病院 リハビリテーション科

2) さとう整形外科 リハビリテーション科

キーワード: 閉鎖神経 前枝 絞扼性神経障害

### 【はじめに】

恥骨骨折は骨盤骨折の中で最も多く、30～50%を占める。多くは保存療法により良好な成績が得られる一方で、不明確な痛みを認め、その解釈や改善に難渋する症例も少なくない。今回、転倒により右恥骨上枝・下枝を骨折し、その経過の中で閉鎖神経前枝障害を呈したと考えられる症例を経験したので報告する。尚、症例には本発表の趣旨を十分に説明し、書面にて同意を得た。

### 【症例紹介と経過】

症例は80代女性である。施設での歩行中に転倒し、右恥骨上枝・下枝を骨折した。受傷10日後より主治医の右下肢完全免荷指示の下、理学療法を開始した。

### 【初診時理学所見及び運動療法(受傷10日後:右下肢完全免荷)】

安静時痛は認めなかったが、起き上がり動作時、股関節他動外転最終域、股関節自動屈曲及び内転運動時に骨折部周辺に疼痛を訴えた。運動療法は、右股関節の愛護的な関節可動域操作とOKCでの患部外トレーニングを実施し、患側下肢完全免荷での立位保持を行った。合わせて、自主トレーニングや日常生活上の注意点を指導した。

### 【再評価及び運動療法と経過(受傷28日後:全荷重許可)】

初診時に認めた骨折部周辺の疼痛は消失したが、歩行練習を開始したこの時期より大腿内側のしびれが出現した。閉鎖神経前枝領域の表在感覚は7/10と軽度鈍麻を認め、閉鎖神経のチネルサインも陽性であった。また圧痛は、閉鎖孔部、長内転筋、薄筋、恥骨筋と外閉鎖筋に認めた。股関節軽度伸展・最大外転位での内旋操作にて大腿内側に放散痛を認めた。運動療法は圧痛所見を認めた筋の反復収縮と、閉鎖神経の伸張位と弛緩位への関節誘導を実施した。一週間の治療継続にて大腿内側のしびれと感覚鈍麻は消失した。受傷48日後には独歩可能となり、退院を機に運動療法を終了した。

### 【考察】

全荷重が許可された頃より訴えた大腿内側のしびれや表在感覚鈍麻、恥骨筋と外閉鎖筋の圧痛、閉鎖神経のチネルサイン陽性、閉鎖神経の伸張位で認めた放散痛、これら理学所見より閉鎖神経前枝の絞扼性神経障害と推察した。諸家の報告から骨盤骨折や恥骨結合離開に続発する閉鎖神経障害が指摘されているが、それに対する運動療法の報告は少ない。本症例は骨折により恥骨が不安定であったこと、骨折に伴い股関節周囲筋が過緊張となったことに加え、歩行練習開始に伴う負荷量や運動性の増大が要求されたことにより、長内転筋、薄筋、恥骨筋や外閉鎖筋に攣縮が生じたと考えられた。その結果、閉鎖神経前枝は恥骨筋と外閉鎖筋の筋膜間で絞扼され、大腿内側にしびれや知覚鈍麻が生じたと考察した。運動療法は、攣縮を改善する目的で圧痛所見を認めた筋の反復収縮を実施し、閉鎖神経の滑走性を改善する目的で神経が長軸方向に滑走する様に伸張位と弛緩位への関節誘導を実施した。その結果、筋膜間での閉鎖神経前枝の絞扼が除圧され滑走も改善したことで、大腿内側のしびれや知覚鈍麻は消失に至ったと考えられた。

## 大腿外側部痛に外側大腿皮神経の絞扼が関与していた変形性膝関節症の一症例

奥山智啓<sup>1)</sup>、小野正博<sup>2)</sup>、岸田敏嗣<sup>3)</sup>

- 1)ひぐち整形外科クリニック
- 2)秋山整形外科クリニック
- 3)(株)運動器機能解剖学研究所

キーワード: 外側大腿皮神経、絞扼、腸腰筋

### 【はじめに】

絞扼性外側大腿皮神経障害は、大腿前外側への放散痛を主症状とし、その発生頻度は高くないといわれている。今回、歩行時に同神経の絞扼が疑われた症例を経験した。同神経への機械的ストレスの軽減を目的とした運動療法を行い、疼痛の改善を得たため経過を踏まえ報告する。

### 【症例紹介】

70歳代女性。約10年前より両膝痛を自覚し、5年前に当院を受診。両膝OAの診断にて物理療法を受けていた。3ヶ月前より左大腿外側部痛が増悪し、運動療法開始となった。なお、症例には本発表の主旨を説明し同意を得た。

### 【理学療法評価】

主訴は約500mの歩行にて左大腿外側部痛を生じ、歩行が困難になることであった。同部に圧痛は無く、休憩または鼠径部をさすると疼痛が軽減するとのことであった。歩容は右立脚期にデュシェンヌ跛行を認め、骨盤は過度に左側へswayしていた。左立脚期はlateral thrustを認め、骨盤は後傾位で左側へswayしたまま、立脚後期に左股関節は伸展・内転位となっていた。ROMは膝関節伸展 右-15°、左-10°、股関節伸展 右0°、左10°、内転 右0°、左5°であった。oberテスト・大殿筋拘縮テストは左右ともに陽性、左ハムストリングスは短縮を認めた。筋力は左右の腸腰筋・大殿筋、右中殿筋に低下を認めた。腰椎、仙腸関節の異常所見は無かった。

### 【治療内容と経過】

運動療法開始当初は、腸脛靭帯周辺組織の内圧軽減およびthrustの軽減を目的に、①左股関節内転・左膝関節伸展ROM訓練を実施した。8週後(加療14回目)にROMは左股関節内転10°、左膝関節伸展-5°となったが、歩行時痛に変化は無かった。

加療15回目の再評価にて、左腸腰筋、左外側大腿皮神経に著明な圧痛を認めた。また、右股関節最大屈曲位にて骨盤を後傾位に固定した状態で左股関節を伸展・内転位に保持すると、歩行時痛が再現された。そのため、同神経周辺組織の内圧軽減を目的に、②腸腰筋・縫工筋の反復収縮訓練を追加し、加療16回目に歩行時痛はほぼ消失した。その後、時折症状の再発を認めたため、骨盤後傾姿勢の改善を目的に、③骨盤正中位保持訓練、右立脚期のデュシェンヌ跛行の改善を目的に、④右股関節内転ROM訓練・右立脚期の骨盤水平位保持訓練を追加し、12週後(加療22回目)に歩行時痛は消失した。

### 【考察】

外側大腿皮神経はその走行上、大腰筋、腸骨筋、縫工筋の筋緊張亢進が絞扼因子になると報告されている。本症例では歩行時の骨盤後傾姿勢や左立脚期の股関節伸展・内転による繰り返しの機械的ストレスが腸腰筋などの内圧上昇を引き起こし、同神経の絞扼を生じさせたと考えられた。これに対して、腸腰筋の反復収縮訓練によるリラクセーションと歩容の改善を図ったことが同神経の絞扼を改善し、歩行時痛の消失に繋がったと考える。

## 右足背部挫傷後に内側足背皮神経障害を認めた一症例

森 孝之<sup>1)</sup>

1)市立伊勢総合病院リハビリテーション室

キーワード 皮神経 超音波画像 運動療法

### 【はじめに】

内側足背皮神経は、浅腓骨神経からの終末枝の1つであり皮神経として足背内側部の皮膚に分布する。内側足背皮神経の癒着性神経障害に対し、超音波画像診断装置(以下エコー)を用い運動療法を実施した報告は、我々が渉猟し得た限りない。運動療法を進める上でエコーが有用であった症例の経過と実施した運動療法について報告する。症例には本発表の目的と意義について十分に説明し、同意を得た。

### 【症例紹介】

症例は 50 歳代男性である。洗車機と車のドアとの間に右足部を挟まれ受傷した。同日、当院を受診し足背動脈縫合術が施行された。その後、退院となったが内側足背皮神経領域の感覚障害と、底屈制限により正座が困難であったため、術後 7 週 6 日より外来にて理学療法開始となった。

### 【初期評価】

挫傷範囲の縦幅は、楔状骨近位1/3から中足骨底部で、横幅は内側楔状骨から立方骨であった。関節可動域は、右足趾屈曲位での底屈 35°、右足趾伸展位での底屈 45° であった。エコー所見では、短母趾伸筋と、その上方周囲の皮下組織に癒着形成による高エコー像が確認でき、その部を通過する内側足背皮神経の蛇行を認めた。内側足背皮神経を probe compression test にて Tinel like sign を認めた。感覚検査では、内側足背皮神経領域の触覚は 2/10 と重度鈍麻を認めた。正座時の足背と床との距離は 8.5cm であった。Footprint では、外側荷重とハイアーチを認めた。

### 【治療内容及び経過】

底屈制限への運動療法としては、長母趾伸筋、長趾伸筋に対し底屈内反方向へのストレッチングを行った。理学療法4回目で底屈角度に左右は無くなり正座可能となったが、内側足背神経領域の触覚は、重度鈍麻と残存していた。そこで、内側足背皮神経に対し股関節屈曲、足関節底屈内反位、足趾軽度屈曲位から膝関節伸展を自動介助運動にて行う神経の滑走操作と、短母趾伸筋に対し足関節背屈位で母趾 MTP 関節伸展を自動介助運動にて行った結果、理学療法 7 回目で内側足背皮神経領域の触覚が 9/10 と改善した。

### 【考察】

本症例の神経障害は、癒着形成による癒着性神経障害であったと考えられる。内側足背皮神経を含めた軟部組織の状態をエコーで確認した上で運動療法を進めた結果、良好な成績が得られたと考えられる。

## 末期変形性股関節症症例の体幹筋および下肢筋の筋変性度評価～術前 CT 値からの検討～

豊田和典<sup>1)</sup>、板垣昭宏<sup>1)</sup> 矢上健二<sup>1)</sup>

1) JA とりで総合医療センターリハビリテーション部

キーワード: 変形性股関節症 筋脂肪変性 CT 値

### 【背景】

筋活動量は筋脂肪変性に影響を与える。身体活動量制限や疼痛回避のため特定の姿勢を保持しやすい変形性股関節症(HOA)症例でも筋脂肪変性が生じる可能性が高い。今回、人工股関節全置換術(THA)前の CT 値を用いて体幹筋・下肢筋の筋脂肪変性について調査したので報告する。

### 【対象】

対象は 2010 年 4 月～2013 年 12 月に当院整形外科にて THA を施行した片側末期 HOA 症例のうち、術前にコンピュータ断層撮影(CT)を撮影し、神経筋疾患の既往歴・合併症例や両側 HOA 例を除外した 45 例 45 股とした。対象者の平均年齢 64.2 歳、平均身長 152.5cm、平均体重 56.0kg、平均 JOA45.1 点、性別は女性 43 例・男性 2 例であった。

### 【方法】

当院では医師が THA 前後で診断と診療を目的に全例 CT を撮影しており、本研究はその CT を用いた後ろ向き研究である。データ分析は主治医の許可のもと、倫理的側面から個人情報保護に配慮し、被験者が特定できないように行った。FUJIFILM MEDICAL 社製 SYNAPSE にて CT 値を計測した。対象筋は、脊柱起立筋、腹直筋、腹斜筋、大殿筋、中殿筋、小殿筋、腸骨筋、長内転筋、大腿四頭筋広筋群(以下;広筋群)、半腱様筋とし、CT 横断面で対象筋、殿部脂肪組織の辺縁を囲み平均 CT 値を算出した。計測は同一検者が 1～3 日の間隔をあけ 3 回行った。筋を示す CT 値は 30～120H.U.とされており(Liu M,1993)、3 回の平均値が 30H.U.以下を変性していると定義した。検討項目は、①各筋の変性筋の割合、健側と患側での変性筋数の比較、②健側と患側での CT 値の比較とした。②については T 検定を行った。統計処理には SPSS11.0 を使用し、2 群間の比較では危険率を 1%未満とした。

### 【結果】

変性筋数とその割合は、脊柱起立筋・腹部筋・腸骨筋・長内転筋・広筋群・半腱様筋では健患側で差はなく、大殿筋・中殿筋・小殿筋に差が認められた。CT 値は、脊柱起立筋・腹直筋以外患側で有意に低値であった。

### 【考察】

HOA 症例の特徴は、体幹筋は健患側ともに変性が多い、股関節周囲筋では主に患側股関節伸展および外転作用筋の変性が多い、膝関節周囲筋では健患側ともに変性が少ないことであった。骨盤前傾位などの異常姿勢やドゥシャンヌ歩行などの異常歩行が筋脂肪変性の要因の一つと考えられるが、股関節痛や関節可動域制限の代償反応であり改善困難なこともある。そのため、運動療法ではこれらへのアプローチとともに、脂肪変性しやすい筋に対して個々に筋機能を高めるアプローチを実施する必要があると考えられる。

## 内側広筋の筋損傷を合併した左大腿骨遠位部開放骨折の一例

菅原 亮太<sup>1)</sup>

1)札幌徳洲会病院 リハビリテーション科

キーワード:内側広筋損傷 大腿骨遠位部骨折 拘縮予防

### 【はじめに】

内側広筋の損傷を伴う左大腿骨遠位部開放骨折症例を経験した。筋の修復過程を考慮し理学療法を行ったが他部位の拘縮が進行しその後の膝関節機能に影響したため報告する。

### 【説明と同意】

症例には本発表の目的と意義について説明し同意を得た。

### 【症例紹介】

50代男性。パラグライダー飛行中小丘に左下肢を強打し、左大腿骨遠位部開放骨折(AO分類33-C2.3)を受傷した。開放創は大腿遠位外側にあり洗浄、デブリドマンが施行された。受傷後2日、外側 para patella approach で骨接合術が施行された。術後患肢免荷で膝関節 ROM 運動は許可された。

### 【初期評価】

膝関節は著明な腫脹を認め、膝関節 ROM(自動/他動)は屈曲 35/55° 伸展-35/0° であった。内側広筋遠位部に限局した高度な圧痛と伸張痛を認め筋損傷と判断した。Patella setting は弱く広筋群の触知は困難であった。

### 【治療経過】

内側広筋の修復を優先し、伸張痛が生じない範囲で膝関節 ROM 運動、癒着予防として patella setting 等を実施した。術後3週で内側広筋の圧痛、伸張痛は激減し、積極的な膝関節 ROM 運動を開始した。しかし新たに外側広筋、腸脛靭帯の伸張性低下、膝蓋骨上方組織の癒着、滑走障害を認めた。膝関節 ROM は屈曲 60/75° 伸展-25/0° であった。外側広筋～腸脛靭帯の滑走練習、gliding 操作、膝蓋骨上方組織への超音波療法等を追加し滑走改善を図った。術後10週から部分荷重開始となりスクワット等の CKC-ex を追加し痛みに応じ負荷を漸増した。18週で独歩獲得した。

### 【最終評価】

術後9ヵ月、外側組織の柔軟性は改善したが、大腿四頭筋腱の近位滑走が低下している。膝関節 ROM は屈曲 145/150° 伸展-5/0° である。膝伸展筋力は健側比 59%で、患者満足度は VAS72/100mm である。しゃがみ動作、階段昇降は可能である。Knee Injury and Osteoarthritis Outcome Score は 82 点である。

### 【考察】

猪田(2009)は損傷した筋に負荷のかかる運動は疼痛と筋攣縮を起こし可動域獲得の障害になると報告し、一方で後藤(2009)はストレッチ等の機械的刺激は筋再生を促進し不活動は筋再生を抑制すると報告している。つまり損傷した筋へ適度な刺激を与え修復を待機することが必要である。適度な刺激について一定の見解はないが今回は疼痛を指標に負荷を調整した。術後3週で内側広筋の修復は進み、癒着もなかったため筋損傷への対応は問題なかったと考える。しかし修復待機中に他部位の拘縮が進行したことが問題である。開放創や手術侵襲から外側組織等の拘縮リスクが高いことは予測できたため早期介入の必要性があった。先行研究と比較して本症例の成績は良好であるが、伸展 lag 等残存しており損傷筋以外への早期介入が重要と再認識した。

## PCL 付着部裂離骨折を生じ術後、sagging sign を認めた一症例

川上裕貴<sup>1)</sup>、瀧原純<sup>1)</sup>、村野勇<sup>1)</sup>、秋田哲<sup>1)</sup>、平形文吾<sup>1)</sup>、橋本貴幸<sup>1)</sup>

1)総合病院 土浦協同病院

キーワード:PCL 付着部裂離骨折、下腿内旋 ROM 訓練、膝関節屈曲可動域制限

### 【はじめに】

本症例は右側の股関節脱臼骨折、脛骨高原骨折および PCL 付着部裂離骨折を生じ、膝関節の屈曲可動域(以下 ROM)の制限を呈した。井上によると PCL 付着部裂離骨折は、骨片が解剖学的に整復を得ても軽度の後方不安定性が残存すると報告している。仮骨形成後に下腿内旋の ROM 訓練を開始し、後方不安定性を助長することなく改善を認めたため考察を踏まえて報告する。

### 【説明と同意】

症例には本発表の目的と意義について十分に説明し、書面にて同意を得た。

### 【症例紹介】

50 代の女性で、交通事故により右側の股関節脱臼骨折、脛骨高原骨折(Hohl の分類 comminuted)、PCL 付着部裂離骨折を受傷した。受傷 5 日後に膝関節に対する観血的整復固定術が施行され、脛骨近位内側部はロッキングプレート、PCL 付着部はオステオトランススクリューで固定された。術後 3 日後より運動療法を開始した。右股関節脱臼骨折に対して 2 週間の介達牽引が行われ、終了後から膝関節の ROM 訓練を開始した。術後 35 日より 1/3 部分荷重が開始、術後 49 日に 2/3 部分荷重が開始され転院となった。

### 【理学療法評価並びに経過】

運動療法開始時の膝関節の ROM は屈曲が 80°、伸展が 0°であった。また、最大屈曲時に内側広筋斜走線維(以下 VMO)に数値評価スケール(以下 NRS)6 の疼痛を認めた。仮骨形成が確認された術後 28 日の評価は、膝関節の ROM は屈曲が 90°であり、最大屈曲時の VMO の NRS は 4 と軽減を認めた。さらに、膝関節屈曲時の下腿内旋に健患差を認め、sagging sign、膝蓋下脂肪体(以下 IFP)の圧痛と触診による柔軟性低下の所見を認めた。術後 52 日の最終評価時の膝関節の ROM は屈曲が 140°まで改善した。最大屈曲時の VMO の NRS は 2 であり、sagging sign は術後 28 日の評価時と変化がなかった。

### 【理学療法内容】

術後 28 日間は、セラピストが脛骨後面を支持して後方不安定性を是正しながら ROM 訓練を実施した。また、浮腫管理や supra patellar tissue(以下 SPT)の柔軟性維持の目的で、パテラモビライゼーション、広筋群のグライディング操作を実施した。術後 28 日以降はセラピストが徒手的に下腿を前方へ引き出した状態で下腿内旋を誘導し ROM 訓練を実施した。

### 【考察】

本症例は、膝関節の後方不安定性のリスクを考慮し、ROM の改善を図る必要があったが、経過中に sagging sign を認め、後方不安定性が示唆された。そこで PCL 付着部裂離骨折への牽引力を軽減させながら運動療法を進めるように配慮した。仮骨形成後に、下腿内旋の ROM 訓練を開始したことで膝関節の後方不安定性を助長することがなく ROM の改善が得られたと考えた。また、仮骨形成前に SPT の柔軟性を維持したことが、仮骨形成後の速やかな ROM の獲得の一因となったと考えた。

## スポーツ復帰に長期間を要したジャンパー膝症例の一経験

後藤 萌<sup>1)</sup>、松平 兼一<sup>1)</sup>、風間 裕孝<sup>1)</sup>

1)富永草野クリニック リハビリテーション科

キーワード:ジャンパー膝、膝蓋下脂肪体、膝蓋腱深層、スポーツ復帰

### 【はじめに】

ジャンパー膝は症状が緩和に進行し慢性的に経過するため治療に難渋することが多い。今回、膝蓋下脂肪体(以下 IFP)及び膝蓋腱深層部に損傷があると考えられたジャンパー膝の症例を経験し、スポーツ復帰に長期間を要した経緯について考察を加えて報告する。

尚、症例には本発表の目的と意義について説明し、同意を得た。

### 【症例紹介】

症例はバスケットボール部に所属する 13 歳の男性である。平成 26 年 5 月より練習中に左膝前面痛が生じ、徐々に悪化し運動を休止していた。その後、歩行時痛が生じたため 7 月に当院を受診し、MRI 上、膝蓋腱近位深層に高信号を認め、膝蓋腱炎(ジャンパー膝)と診断された。8 月より運動療法開始となった。

### 【初期理学所見】

歩行時に左膝前面痛を認め跛行を呈していた。腫脹・熱感を認めず、膝蓋腱の膝蓋骨付着部内側、IFP に圧痛を認めた。膝関節可動域は屈曲制限を認めず、伸展は 10° (対側 15°) で膝前面に疼痛を認めた。徒手検査上、IFP、外側広筋、外側膝蓋支帯に柔軟性低下を認め、ely test 変法、ober test 変法は陽性であった。また、スクワット時の膝屈曲 60~80° の painful arc を認めた。

### 【運動療法及び経過】

運動を休止し、IFP 及び膝前外側支持組織の拘縮除去を図った結果、開始 1 ヶ月で当初の歩行時痛は消失し、歩容の改善を認めた。そのため、スポーツ復帰に向けて再評価を行った。圧痛は初期と同部位に認めた。徒手検査上、膝前外側支持組織の拘縮は陰性化には至らなかったが、スクワット時の painful arc は認めなかった。下肢のアライメントは大腿内旋、下腿内捻、後足部回内を呈し、フットプリントにて後足部回内接地からの外側有意の荷重、患側では母趾列の荷重不足を認めた。MMT では左下肢筋力 4 と筋力低下を認め、左片脚スクワットでは骨盤の右回旋及び膝の内側への動揺を認めた。そのため、足底挿板を作成し、患部は等尺性の筋力強化から段階的に負荷を増加し、他関節の筋力強化訓練や協調的な運動を実施した。その結果、運動療法開始 5 ヶ月で部活動に復帰した。現在は部活動後に軽度の疼痛を認めるものの大きな支障なく参加している。

### 【考察】

ジャンパー膝における損傷部位は膝蓋腱表層(滑液包)・IFP・膝蓋腱深層に大別され、その違いにより復帰までの期間も異なる。特に膝蓋腱深層部の損傷や変性がある場合は完治が難しく復帰は遅延するとの報告がある。本症例においては、マルアライメントを基盤とした over use により IFP 及び膝蓋腱深層部の損傷に至ったと考えられ、さらに慢性的な経過により機能面での筋力低下や拘縮が生じたことでスポーツ復帰に長期間を要したと考えた。ジャンパー膝では、病態を把握した上で足底挿板の作成や他関節を含めた運動療法がスポーツ復帰に重要である。

## 半月板損傷患者の競技復帰に向けた理学療法

福本 竜太郎<sup>1)</sup>、吉川 雅夫<sup>1)</sup>、朽木 友佳子<sup>1)</sup>、北野 直<sup>2)</sup>

1) 葛城病院 リハビリテーション部

2) 葛城病院 整形外科

キーワード: 半月板損傷、運動連鎖、knee-in&toe-out

### 【はじめに】

今回、クラブ活動中に半月板損傷を受傷し、修復術を施行した症例を担当した。競技復帰において動作時に再発の可能性があるため、運動連鎖を考慮した理学療法を実施した結果、動作改善を認めたので報告する。なお、症例には本報告の趣旨を説明し承諾を得ている。

### 【症例紹介】

症例は16歳男性で高校野球部(二塁手)に所属している。現病歴は野球の中継プレーで受傷し、膝外側円板状半月板断裂と診断され鏡視下縫合術を施行後、理学療法を開始した。既往歴は8年前に下腿開放骨折があり、整復固定を行うが左後脛骨筋腱は断裂しており、左母趾は軟部組織による連続性のみ保たれている状態であった。

### 【理学療法評価】

術後8週で術前認めたMc Murray test・荷重時痛は陰性化した。両股関節、両膝関節ともに著明な可動域制限は認めなかった。徒手筋力検査(以下 MMT)は左股関節外転4外旋4、左膝関節伸展4屈曲4、左足部内がえし0、母趾屈曲0、足趾屈曲3であった。さらに、競技特性を考慮し、左フォワードランジ(以下 FL)、左サイドランジ(以下 SL)を確認すると過度な足部回内、下腿外旋、股関節内転・内旋、膝関節外反位(以下 knee-in&toe-out)を認め、骨盤右回旋と体幹の左側屈が過度に出現し、右下肢と比較すると静止時間・ステップ幅の低下が認められた。スクワッティングテスト、クロスオーバーステップも同様に knee-in&toe-out を認めた。

### 【理学療法】

術直後は腫脹管理、術創部と内側膝蓋支帯の癒着予防及び股関節(特に中殿筋・外旋筋)と体幹の筋力増強訓練を行った。炎症が消退した術後1週より膝関節の可動域訓練と筋力増強訓練(特に内側広筋・半腱様筋)をスケジュールに合わせて実施した。術後8週でジョギングなどの運動を開始したが、左足部に過度な回内を認めたため足部機能・形態を元に軟性足関節装具を選定した。術後12週よりFL、SL、ピボット動作、クロスオーバーステップ、スプリットスクワットジャンプの習熟を行った。

### 【結果】

16週間の理学療法でMMTは左股関節外転5外旋5、左膝関節伸展5屈曲5と改善を認めたが、左足部には改善を認めなかった。FL、SL、スクワッティングテスト、クロスオーバーステップでknee-in&toe-out改善を認めた。

### 【考察】

本症例は既往歴に左足部の変形があり競技中に膝関節外反位を呈し、外側半月板にストレスが生じていたと予測され、再発予防の動作改善を術後理学療法において考慮した訓練が有効であったと考えられる。・左足関節は不可逆的な構造破綻を呈しており、機能改善は困難と考え装具を選定した。また、長期間のアライメント不良による膝関節、股関節及び体幹までの代償動作に対して運動連鎖を考慮した理学療法を実施したことで、knee-in&toe-outの改善に至ったと考えられる。



## 変形性膝関節症における疼痛の差異が治療期間に与える可能性

早川雅代<sup>1)</sup>, 山下綾乃<sup>1)</sup>, 舞弓正吾<sup>1)</sup>, 八木茂典<sup>2)</sup>

1) 昭島整形外科

2) 東京関節外科センター

キーワード: 変形性膝関節症、圧痛、治療期間

### 【はじめに】

変形性膝関節症(以下, 膝 OA)の主訴は疼痛である。今回, 疼痛がX線評価と治療期間に与える可能性について研究した為, 報告する。

### 【対象と方法】

対象は, 膝 OA と診断され, 保存療法を施行した 229 名 276 膝である。方法は, カルテ情報より以下の項目を後ろ向きに検討した。検討項目は, X線評価(Kellgren & Lawrence:以下 KL 分類), 初診時の主訴(歩行時痛, 立ち上がり時痛, 階段昇降時痛), 圧痛部位(内側関節裂隙大腿骨側, 内側関節裂隙脛骨側前方, 内側関節裂隙脛骨側後方, 内側側副靭帯, 半膜様筋付着部, 鷲足, 外側関節裂隙, 膝蓋下脂肪体, Hunter 管), 関節可動域(伸展—屈曲), 治療期間(初診から主訴が消失するまでの期間)とした。統計学的検討は Fisher の多重比較検定を用い有意水準は 5%未満とした。

なお, 本発表の目的と意義について説明し同意を得, 情報の取り扱いについては倫理的配慮として個人を特定する氏名, 生年月日を削除して行った。

### 【結果】

X 線評価は, KL 分類 grade zero 10 膝, I :102 膝, II :75 膝, III :81 膝, IV :8 膝だった。歩行時痛は zero:50.0%, I :56.9%, II :69.3%, III :69.1%, IV :62.5%だった。立ち上がり・階段昇降時痛は, zero:80.0%, I :79.4%, II :76.0%, III :86.4%, IV :100.0%だった。圧痛部位は, 内側関節裂隙大腿骨側 zero:0.0%, I :3.9%, II :9.3%, III :23.5%, IV :37.5%, 内側関節裂隙脛骨側前方 zero:10.0%, I :30.4%, II :33.3%, III :48.2%, IV :75.0%, 内側関節裂隙脛骨側後方 zero:20.0%, I :3.9%, II :5.3%, III :23.5%, IV :37.5%, 内側側副靭帯 zero:10.0%, I :14.7%, II :18.7%, III :14.8%, IV :0.0%, 半膜様筋付着部 zero:10.0%, I :30.4%, II :33.3%, III :48.2%, IV :75.0%, 鷲足 zero:10.0%, I :17.7%, II :22.7%, III :14.8%, IV :0.0%, 膝蓋下脂肪体 zero:70.0%, I :64.7%, II :73.3%, III :87.7%, IV :62.5%, Hunter 管 zero:0.0%, I :29.4%, II :1.3%, III :2.5%, IV :25.0%だった。平均関節可動域は, zero:0.8—147.5° , I :-1.7—144.3° , II :-2.2—140.5° , III :-4.2—137.8° , IV :-8.8—132.5° だった。平均治療期間は zero:25.5 日, I :92.6 日, II :92.0 日, III :106.6 日, IV :90.6 日だった。統計学的検討では, 半膜様筋付着部(0.0257)と、鷲足(0.0327)において立ち上がり・階段昇降時痛とのあいだに強い相関が認められた。

### 【考察】

膝 OA は, 膝蓋下脂肪体に圧痛を認めることが多かった。半膜様筋付着部や鷲足の圧痛と立ち上がり・階段昇降時痛との間に強い相関があった。治療期間は平均 90.6~106.6 日で主訴が消失した。

## 大腿二頭筋腱が膝後外側部痛の要因となった 1 症例

赤羽根良和<sup>1)</sup>、永田敏貢<sup>1)</sup>、齋藤正佳<sup>1)</sup>、棚瀬泰弘<sup>1)</sup>

1) さとう整形外科

キーワード: 大腿二頭筋 膝後外側部痛 鑑別診断

### 【はじめに】

変形性膝関節症例(以下膝 OA)はいわゆる症候群の 1 つであり、個々の病態に応じて多彩な疼痛部位を示す特徴がある。今回、大腿二頭筋(以下 BF)腱が疼痛の起因となった膝 OA について報告する。なお、本論文を作成するにあたり、その主旨を患者本人に文書と口頭で十分に説明し書面にて同意を得た。

### 【症例】

症例は 80 歳代の男性である。6 ヶ月前から膝後外側角部痛が発生し、歩行距離が 100m 程度に制限されたため運動療法を開始した。

### 【臨床所見】

理学所見では、膝関節可動域が屈曲 125°、伸展-30°、筋力が膝伸展・屈曲 4 であった。荷重を加え、膝関節の内反や骨盤の前傾を増強すると疼痛は増悪した。

超音波画像診断では BF 腱長軸画像において、短頭の合流部で断裂が確認できた。同部をプローブの角で圧迫する(以下 probe compression test)と、共同腱ならびに短頭の断裂部で疼痛を再現できた。さらに、その位置からプローブを近位内側に進めると、後方に突出した骨棘が大腿骨外側顆後面で確認された。

### 【運動療法】

本症例に生じた膝後外側角部痛は、膝関節内反不安定症と骨盤過前傾位に起因した BF 腱障害と解釈し、BF の伸張性と荷重時の膝関節支持力を高める目的で運動療法を実施した。

BF の伸張性獲得にはストレッチングを用いた。長頭は筋腹を表層で把持し、筋線維と直角方向にストレッチングを加えた。短頭の柔軟性は筋腹を骨膜から捉え、持ち上げる形でストレッチングを加えた。荷重時の膝関節支持力増大には、CKC を用いた。

運動療法は 1 週間に 1 回実施し、6 週間には 500m、16 週間には 1km 以上の歩行が可能となった。

### 【考察】

今回経験した症例の疼痛部位は膝後外側角部であった。この部位に疼痛を有する病態は多く、鑑別診断を的確に実施することが、病態を回復するために重要となる。

超音波画像からは、BF 腱に合流する部位で短頭が断裂していた。Probe compression test で共同腱ならびに短頭合流部で陽性であったことから、疼痛因子は BF の筋腱移行部障害と考えられる。また、断裂部から近位内側の大腿骨外側顆後面には骨棘が確認された。荷重により過緊張した BF 腱が、膝関節の内反とともに内側へ変位し、骨と筋との摩擦障害を生じたと推察した。しかし、ドプラ反応を認めなかったことから、断裂が疼痛と関連しているのではなく、何らかの機械的刺激が疼痛と関連していると考えた。

運動療法では、BF の機械的刺激を緩和する目的に、骨盤の過前傾位と膝関節の内反不安定症を是正した上で膝伸展運動を促通し、BF 腱に加わる遠心性収縮負荷が軽減されることを期待した。その結果、膝後外側部痛は改善し歩行距離は延長した。

膝 OA 例で後外側角部を有した場合は、BF 腱障害も念頭に入れて、症状を軽減する必要があると考えられる。

## 整形外科リハビリテーション学会顧問(五十音順)

- 青木 隆明 (岐阜大学医学部付属病院整形外科リハビリテーション部)  
猪田 邦雄 (名古屋大学医学部名誉教授・中部大学生命健康科学部教授・あさひ病院理事・顧問)  
加藤 明 (元厚生労働技官)  
熊井 司 (奈良県立医科大学整形外科学教室スポーツ医学講座教授)  
杉本 勝正 (名古屋スポーツクリニック院長)  
皆川 洋至 (城東整形外科診療部長・秋田大学整形外科非常勤講師)  
森友 寿夫 (大阪行岡医療大学医療学部教授・大阪大学臨床医工学融合研究教育センター招聘教授)  
山崎 哲也 (横浜南共済病院スポーツ整形外科部長)

## 整形外科リハビリテーション学会理事

- 林 典雄 (代表理事: 中部学院大学看護リハビリテーション学部理学療法学科)  
浅野 昭裕 (常任理事: 碧南市民病院リハビリテーション室)  
鵜飼 建志 (常任理事: 中部学院大学看護リハビリテーション学部理学療法学科)  
松本 正知 (常任理事: 桑名西医療センター整形外科リハビリテーション室)  
岸田 敏嗣 (理事: (株)運動器機能解剖学研究所)  
篠田 信之 (理事: 株式会社名光ブレース)  
橋本 貴幸 (理事: 土浦協同病院リハビリテーション科)  
山本 昌樹 (理事: 大久保病院明石スポーツ整形・関節外科センター)  
赤羽根 良和 (理事: さとう整形外科リハビリテーション科)  
中宿 伸哉 (理事: 吉田整形外科病院リハビリテーション科)

## 第24回整形外科リハビリテーション学会学術集会 準備委員会

### 準備委員長

- 鵜飼 建志 (中部学院大学看護リハビリテーション学部理学療法学科)

### 準備委員

- 荻谷 賢二 (野口整形外科内科医院)  
永田 敏貢 (さとう整形外科)  
青山 英里 (うめだ整形外科)  
齊藤 正佳 (さとう整形外科)  
櫻井 健司 (山内ホスピタル)  
水谷 隼大 (野口整形外科内科医院)  
久保田 大夢 (JA 岐阜厚生連 西美濃厚生病院)  
橋本 智子 (柳田整形外科)  
南島 瑞紀 (野口整形外科内科医院)  
山中 咲陽子 (中部学院大学 リハビリテーション学部理学療法学科 3年)