

# 第25回

## 整形外科リハビリテーション学会学術集会

### —抄録集—

会期 : 2016年9月18日(日)~19日(月・祝)

会場 : 名古屋市中小企業振興会館【吹上ホール】

〒464-0856 愛知県名古屋市千種区吹上2-6-3

052-735-2111

大会長 : 林 典雄 (株)運動器機能解剖学研究所

準備委員長 : 鵜飼 建志 中部学院大学

看護リハビリテーション学部 理学療法学科

準備委員 : 整形外科リハビリテーション学会 スポーツ支部



# 参加者へのお知らせ

・日程 : 9月18日(日) 受付 9:30~10:10  
9月19日(月) 受付 9:15~ 9:45

・参加費 : 会員 3000円 非会員 5000円  
学生会員 無料 学生非会員 2000円

## 注意事項

※会員の方は当日までに会員番号を確認しておいてください(会員番号は会員登録完了メールに記載されております)。

※当日の会員登録は行えません。

※学生の方は学生証の提示をお願い致します。

※当日は混雑が予想されるため、参加費は極力お釣りの出ないようご準備ください。

※1日目参加した方で2日目も参加される方は、2日目の受付時に領収証を確認しますので持参してください。領収証を忘れた場合は再度参加費を請求させていただく可能性がありますので、忘れずに持参してください。

・抄録集 : スポーツ支部ホームページにてダウンロードし、ご持参下さい。

<http://sposibu.web.fc2.com/>

・質疑応答: 予めマイクの前に並び座長の指示に従って所属、氏名を述べた後、簡潔に発言して下さい。

・懇親会 : スポーツ支部ホームページを確認し、申し込みフォームにて事前登録をお願いします。  
学会1日目終了後、下記会場にて行います。

## 懇親会会場

レストラン吹上 052-735-2056

(学術集会と同施設内1F)

・呼び出し : 緊急の場合のみ、スライドにて呼び出しを致します。

・注意事項: 会場内の電源は使用できません。

# 演者、座長へのお知らせ

## 1. 情報提供承諾書

当学会学術集会の規定により、症例報告・症例研究の場合は対象となる患者さんの発表許可(情報提供承諾書)や担当医師の承諾が必要となります。情報提供承諾書は当学会ホームページ トップ (<http://www.seikeireha.com/>) の左枠内「情報提供承諾書」からプリントアウトし、ご使用ください。原則、当日に患者の署名の入った情報提供承諾書をご提出いただく事になっており、情報提供承諾書のない場合はご発表いただくことはできませんので、お忘れのないようお願い致します。事前郵送の場合の締め切りは、9/8(木)必着でお願い致します。

郵送先: 〒501-3993 岐阜県関市桐ヶ丘二丁目1番地

中部学院大学 看護リハビリテーション学部理学療法学科鶴飼建志研究室 鶴飼建志宛

## 2. データの出力確認

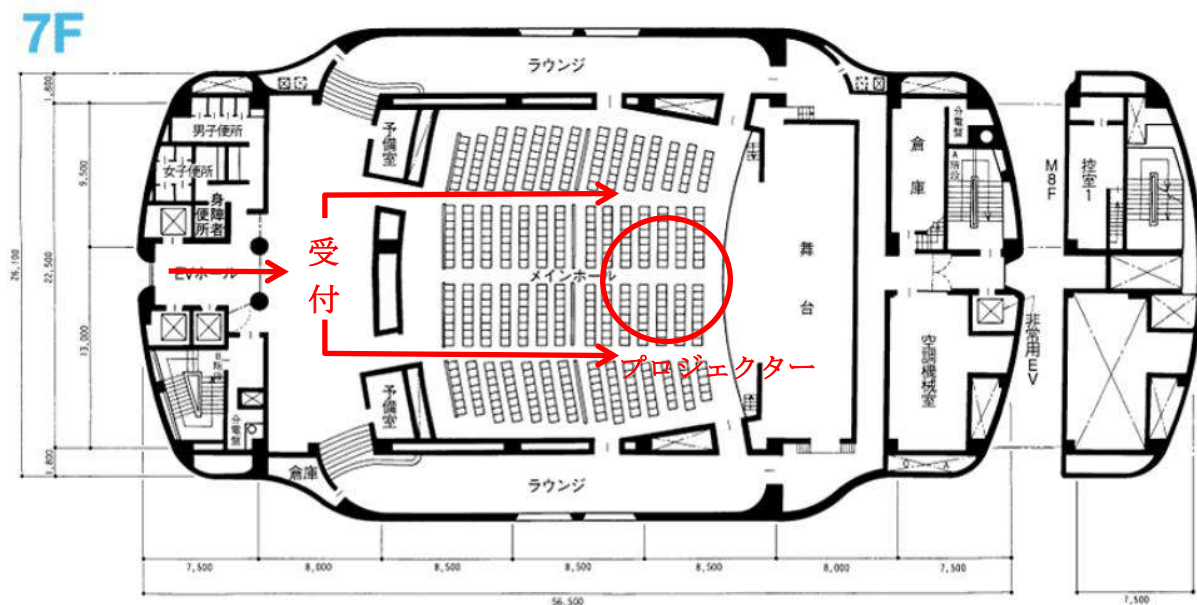
発表は、ご自身の PC を会場の演台に設置し、PC モニターをご覧頂き、操作キー、マウスを演者の先生ご自身で操作しながら進めて下さい。

1日目にご発表の演者、座長 → 9月18日(日) 9:15~10:10

2日目にご発表の演者、座長 → 1日目のプログラム終了後)

(1日目に参加できない方のみ) → 9月19日(月) 9:05~9:30

上記の時間内に「会場中央前方のプロジェクター前」で出力確認を済ませて頂きますようお願い致します。



ご確認終了後、発表者は発表の10分前、座長の先生はご担当頂くセッション開始の5分前までに会場内の次演者席にご着席ください。

### 3. 口演時間

口演時間は、発表7分、質疑応答7分です。

座長レクチャーは、各セクションの演題数×1分です。(例. 4演題のセクションでは座長レクチャーは4分です)

口演時間は、演者から見える位置に ipad を設置し、その画面に残り時間のタイマーを表示してお知らせ致します。討論時間確保のために口演時間の厳守をお願い致します。

### 4. 発表形式

発表は口述発表になります。スクリーンは 1 面です。枚数制限は致しませんが、口演時間内に終わるようにご協力下さい。

Windows PC、Macintosh PC のどちらでも受け付けます。

(1) パソコンは Dsub15 ピンもしくは HDMI の映像出力コネクタの付いている機種をご持参下さい。

運営上の都合上、発表時は HDMI から Dsub15 ピンに変換させていただきます。



(2) 音声出力は使用できない可能性があります。

(3) プレゼンテーションソフトは、PowerPoint 及び Keynote と致します。

(4) **電源ケーブルは必ずお持ち下さい。**

(5) スクリーンセーバー、省電力設定は予め解除しておいて下さい。

(6) 不測の事態に備えてバックアップを USB フラッシュメモリでお持ち下さい。

### 5. 本会での演者は会員に限ります

未入会の方は大会前日までに必ず入会手続きを済ませてください。

学術集会1日目 2016年9月18日（日）

9:30～ 受付開始

10:10～ 諸連絡

検定試験合格者の表彰式

開会の挨拶

10:30～ **【講演】** ”本“ 書いてみてわかったこと

講師：松本 正知 先生（桑名西医療センター）

司会：橋本 貴幸 先生（総合病院土浦協同病院）

11:30～ 休憩

11:40～ **セッション① 【手・肘】** 座長：小野 哲矢（名古屋スポーツクリニック）

宿南 高則	大久保病院	前腕骨間膜様部の掌側変位量 ～前腕肢位変化における変位量と性差について～
増田 一太	いえだ整形外科	手根中央関節の拘縮がTFCCの発症に関与した一症例
加納 里紗	城北整形外科クリニック	肘関節後方脱臼の一症例 不安定性を考慮した可動域の獲得
一條 瞬	平針かとう整形外科	上腕骨遠位開放性粉碎骨折後の拘縮に対し早期に可動域が獲得された一症例

12:40～ 昼休憩

14:10～ **セッション② 【肩①】** 座長：近藤 秀哉（吉田整形外科病院）

吉川 友理	大久保病院	僧帽筋麻痺を伴った腱板修復術後症例に対する理学療法
久須美 雄矢	大久保病院	上腕遠位部にて筋皮神経障害を呈した一症例
篠田 光俊	国際医学技術専門学校	上腕骨頭の前後位置と烏口肩峰靭帯の弯曲の関係 ～超音波診断装置を用いた定量化の可能性～

14:55～ 休憩

15:05～ **セッション③ 【肩②】** 座長：和田 満成（桑名西医療センター）

高口 裕行	生田病院	4partの上腕骨近位端骨折に対して ロッキングプレート固定術が行われた1症例
赤羽根 良和	さとう整形外科	上腕骨近位端骨折に対する横止め髓内釘固定後に骨癒合が遅延化し、 肩関節拘縮を生じた症例に対する運動療法
堀内 奈緒美	京都下鴨病院	リバーズ型人工肩関節置換術後の運動療法の考え方 ～上肢挙上可動域の獲得に着目して～
渡邊 裕也	岐阜中央病院	上腕骨近位端骨折に対しReverse shoulder arthroplastyが施行された一症例

16:05～ 休憩

16:15～ **セッション④ 【頸部】** 座長：三田村 信吾（国際医学技術専門学校）

早崎 泰幸	城北整形外科クリニック	眩暈が主症状であった頸部脊椎症例に対する一考察
谷口 一樹	ひろクリニック	Keegan型頸椎症に対する理学療法経験 ～椎間関節の拘縮除去が有効であった症例～
水野 弘道	平針かとう整形外科	交通事故後に頸部伸展時痛が残存した症例に対し 頸長筋の収縮訓練が奏功した一症例
団野 翼	京都下鴨病院	異なる受傷機転により生じた大後頭神経領域に出現した疼痛の解釈 ～下頭斜筋と大後頭神経の解剖学的特徴に着目して～

17:45～ 懇親会

学術集会2日目 2016年9月19日（月）

9:15～ 受付開始

9:45～ セクション⑤ 【腰・股】		座長：宮ノ脇 翔（吉田整形外科病院）
石黒 翔太郎	平針かとう整形外科	テニス選手における鼠径部痛に対し股関節外転・外旋筋群の機能改善が奏効した一症例
三宅 崇史	大久保病院	大腿骨転子部骨折および骨幹部骨折術後において胡座位を獲得した一症例
岡西 尚人	平針かとう整形外科	境界型寛骨臼形成不全に出現した坐位時の鼠径部痛と腰痛に対する運動療法について
木村 幹	松戸整形外科病院	靴下着脱動作で大腿前面と大転子外側に疼痛を呈した腰椎固定術後の一症例
榊 佳美	JAとりで総合医療センター	頸椎症性脊髄症による歩行障害により股関節痛が増悪した1症例

11:00～ 休憩

11:10～ セクション⑥ 【腰】		座長：齊藤 正佳（名古屋スポーツクリニック）
鶴川 浩一	よしだ整形外科クリニック	仙腸関節痛と脊柱矢状面アライメントの関係
中嶋 康之	千葉こどもとおとなの整形外科	体幹の回旋動作が発症の誘因となった上殿皮神経障害の一症例
愛甲 雄太	よしだ整形外科クリニック	多裂筋と大殿筋の筋連結部での癒着が原因と考えられた腰殿部痛の1症例

11:55～ 昼休憩

13:00～ セクション⑦ 【膝①】		座長：山下 綾乃（昭島整形外科）
一氏 幸輔	さとう整形外科	脛骨近位内側の半膜様筋腱付着部に疼痛を認めた一症例
大窪 惇希	上田整形外科クリニック	膝関節深屈曲領域で伏在神経領域に疼痛を呈した一症例
柳沢 竜太	千葉こどもとおとなの整形外科	陳旧性脛骨顆間隆起骨折に対して手術療法が施行された一症例 ～膝関節の伸展時痛に対する理学療法～
辻村 尚紀	西坂整形外科	膝蓋腱再断裂により、半腱様筋腱・人工靭帯を使用した膝蓋腱再建術を施行した一症例

14:00～ 休憩

14:10～ セクション⑧ 【膝②】		座長：古田 亮介（よしだ整形外科クリニック）
早川 雅代	昭島整形外科	変形性膝関節症における圧痛部位と治療期間との関係
尾池 健児	総合病院土浦協同病院	右変形性膝関節症に対し外側高位脛骨骨切り術を施行後、右膝関節外方動揺性が残存した一症例
服部 隼人	京都下鴨病院	腸脛靭帯炎と膝窩部痛を呈したマラソンランナーの理学療法経験

14:55～ 休憩

15:05～ セクション⑨ 【足】		座長：為沢 一弘（京都下鴨病院）
岡西 尚人	平針かとう整形外科	外果裂離骨折後に残存した外果周辺部痛の解釈について
村野 勇	総合病院土浦協同病院	足関節部骨折術後患者における足関節可動域制限に関する一考察 —超音波画像診断装置による前脛骨筋動態評価—
岡田 俊介	あいせい紀年病院	内側型変形性膝関節症における下腿外方傾斜と距骨下関節の関係について
早川 智広	平針かとう整形外科	足根骨癒合症に対する足底挿板を中心とした運動療法
永田 敏貢	さとう整形外科	長母趾屈筋腱障害を呈したバドミントン選手の一症例

16:20～ 整形外科リハビリテーション学会代表の挨拶（閉会の挨拶）

## 前腕骨間膜様部の掌側変位量 - 前腕肢位変化における変位量と性差について -

宿南 高則<sup>1)</sup> 吉川 友理<sup>1)</sup> 水田 有樹<sup>1)</sup> 水池 千尋<sup>1)</sup> 立原 久義<sup>2)</sup> 山本 昌樹<sup>3)</sup>

1) 大久保病院 リハビリテーション科

2) 大久保病院 明石スポーツ整形・関節外科センター

3) 大久保病院 リハビリテーション科 大久保病院 明石スポーツ整形・関節外科センター

キーワード：前腕骨間膜様部 変位量 性差

### 【はじめに】

前腕骨間を連結する骨間膜は、橈骨近位から尺骨遠位へと斜走する腱様線維の集合部分(腱様部)と、その遠位及び近位に広がる疎な組織で構成される膜様部より構成されている。膜様部は、支持性に乏しい組織であるが、柔軟性低下によって前腕回旋制限をきたす可能性がある。そこで、膜様部の柔軟性について、外的に圧迫した膜様部の変位量について、前腕肢位を変化させて計測し、肢位による変位量と性差について比較検討した。

### 【対象および方法】

前腕手関節部に既往歴のない健常成人 20 名 40 肢 (男性 10 名, 平均年齢 25.0 歳, 女性 10 名, 平均年齢 23.7 歳) を対象とした。超音波画像検査装置 (エコー) を用いて前腕掌側で膜様部を描出し, 前腕 90° 回外位 (90S), 45° 回外位 (45S), 中間位 (N), 45° 回内位 (45P), 90° 回内位 (90P) の各肢位で, 外的圧迫を前腕背側から掌側へ MICRO FET II (30N) にて圧迫し, 膜様部の変位量を計測した。計測は, 橈骨と尺骨の最掌側部を結んだ線を基準線とし, 基準線から骨間膜付着部の midpoint までの距離を計測した。変位量は, 外的圧迫前後の計測値の差を変位量とした。なお, 統計処理は, N を基準とする各肢位との比較を Tukey 法にて, 各肢位における男女比較を Student' s t 検定を用いて行い, 有意水準を 5%未満とした。

### 【結果】

膜様部の変位量の平均は, 男性で 90S : 1.5mm, 45S : 2.4mm, N : 4.1mm, 45P : 3.1mm, 90P : 2.1mm であり, 女性で 90S : 2.2mm, 45S : 2.4mm, N : 4.0mm, 45P : 4.1mm, 90P : 2.6mm であった。N を基準とする各肢位との比較は, 男女ともに 90S, 45S, 90P とで有意に減少した ( $p < 0.05$ )。また, 各肢位における男女比較は, 90S と 45P で有意に女性の変位量が増加した ( $p < 0.05$ )。

### 【考察】

一般的に橈骨遠位端骨折の外固定肢位は, 前腕回内, 手関節掌屈, 尺屈である。我々は, 男性を対象とした同様の研究において, 膜様部の変位量は 45P や N が最大であることを報告し, 外固定中から膜様部の変位量を維持することが前腕回旋制限の予防につながる可能性を示した。本研究においても, 性別に関係なく同様の結果であったことから, 前回の研究を支持するものとなった。一方, 女性は, 男性と比較して 45P における変位量が有意に増加していた。このことから, 女性において, 前腕 45° 回内位における外固定の長期化は, 前腕回旋制限に影響する可能性が推測された。運動療法による早期介入としては, 外固定中より前腕遠位部を開窓して, 膜様部の柔軟性の維持に努め, 特に女性においては, 固定肢位の確認とともに膜様部の変位量の維持が必要であると考えられる。

# 手根中央関節の拘縮が TFCC の発症に関与した一症例

増田一太<sup>1) 2)</sup>

1) いえだ整形外科リハビリクリニック

2) 立命館大学グローバル・イノベーション研究機構

キーワード：TFCC ダーツスローモーション 手根中央関節

【はじめに】・三角線維軟骨複合体（以下 TFCC）は遠位橈尺関節（以下 DRUJ）や手根骨を含めた手関節尺側部の重要な安定化機構であるとともに、多方向への運動を可能にする重要な役割を担う組織である。そのため、TFCC 損傷では回内外時痛の他に掌背屈や橈尺屈を複合的に生じる動作で痛みが生じる場合が多い。手関節運動は橈骨手根関節（以下 RC j）だけではなく、手根中央関節（以下 MC j）の運動性も大きな役割を有している。しかし両関節は個別に評価されていないのが現状である。そこで今回健常成人と TFCC 損傷例の MC j と RC j の可動性を個別に評価し、疼痛発生要因を考察したので報告する。

## 【対 象】

症例は運送業に就く 40 歳代女性。1 年前より荷物運搬時に手関節尺側部痛があり、診断名は TFCC 損傷である。症例には発表の目的と意義について十分に説明し同意を得た。・【初診時評価】・TFCC、DRUJ に圧痛所見陽性。徒手検査は尺屈テスト、尺屈回外テスト、ulnocarpal stress test、Ballottement test 陽性であった。ROM は日本整形外科学会・日本リハビリテーション医学会が制定している橈屈（以下、Normal）角度  $11^{\circ}$ 、ダーツスローモーション面（以下、DTM）における橈屈成分は  $18^{\circ}$ 、DTM と運動軸直交するオポジション・ダーツスローモーション面（以下、ODTM）における橈屈成分は  $11^{\circ}$  であった。背屈はそれぞれ Normal  $68^{\circ}$ 、DTM  $57^{\circ}$ 、ODTM  $55^{\circ}$  であった。・画像所見は、尺骨マイナスバリエーション  $2.2\text{ mm}$ 、DRUJ 間距離  $1.8\text{ mm}$  であった。

## 【対象と方法・結果】

比較対象群として、実験の趣旨を説明し同意の得られた健常成人 10 名（平均年齢  $22.6 \pm 2.7$  歳）に対し、Normal、DTM、ODTM のそれぞれの橈・尺屈成分、背・掌屈成分をそれぞれ計測した。橈屈成分の結果は、それぞれ Normal  $22.5 \pm 4.4^{\circ}$ 、DTM  $39 \pm 5.9^{\circ}$ 、ODTM  $12.5 \pm 4.6^{\circ}$  であった。

## 【考 察】

本症例は重量物の運搬の際、慢性的に手関節背・橈屈ストレスが生じている。この手関節背・橈屈運動は DTM の運動軸と一致し、DTM 運動は主に MC j、ODTM 運動は RC j により行われると報告されている。今回健常成人の DTM における橈屈成分は  $39 \pm 5.9^{\circ}$  と他の肢位と比較し有意に高値 ( $P < 0.05$ ) であった。これに対し本症例の DTM の橈屈成分は  $11^{\circ}$  であり、MC j が拘縮している可能性が高いものと考えられる。一方 DTM の背屈成分は Normal の値と同様である。そのため、本症例の業務中の手関節背・橈屈時痛は主に DTM における橈屈制限が原因であると考えられる。これらより、本症例は MC j の拘縮の存在に伴う、代償的な RC j の過可動性により TFCC の破綻が生じた可能性が示唆された。



## 肘関節後方脱臼の一症例 不安定性を考慮した可動域の獲得

加納里紗<sup>1)</sup> 三倉一輝<sup>1)</sup> 小野正博<sup>2)</sup> 赤羽根良和<sup>3)</sup>

1)医療法人昇陽会 城北整形外科クリニック リハビリテーション科

2)医療法人 秋山整形外科クリニック リハビリテーション科

3)さとう整形外科 リハビリテーション科

キーワード：肘関節後方脱臼、不安定性、上腕三頭筋、肘関節後方脂肪体

### 【はじめに】

肘関節後方脱臼は、内・外側側副靭帯損傷を合併する頻度が高いため、肘関節機能を再獲得するにあたり、関節不安定症を惹起することなく肘関節可動域を改善させる必要がある。今回、肘関節後方脱臼を呈した症例を経験したため、若干の考察を加えて報告する。

尚、症例には本発表の目的と意義について十分に説明し、同意を得ている。

### 【症例紹介】

症例は 60 代女性で、診断名は右肘関節後方脱臼、尺骨鉤状突起骨折 (Regan 分類 I 型) である。転倒した際に手をつき受傷し、他院にて同日に整復、固定された。受傷後 17 日目より肘関節内外反と 30° 以下の伸展を制動する装具を 45 日間着用した。装具除去後、当院紹介となり運動療法開始となった。

### 【理学療法評価】

理学療法初診時、肘関節から手関節にかけ浮腫と熱感を認めた。可動域 (以下 ROM) は肘関節屈曲 120°、伸展 -40° であった。上腕筋、円回内筋、前腕屈筋群、上腕三頭筋 (以下 TB) は tightness を認めた。上腕外側筋間中隔で圧痛を認め、肘関節後方脂肪体の硬度は高かった。さらに、肘関節の伸展に伴い TB を近位へ誘導することで可動域の拡大する現象を認めた。

### 【運動療法および経過】

伸展 ROM に対しては TB の gliding 操作、同筋の収縮を用いた後方脂肪体の滑走練習、および癒着剥離操作を行い、肘関節後方組織の滑動性を改善した。理学療法開始 3 週で可動域は屈曲 135°、伸展 -10° まで改善した。また、超音波画像診断装置にて伸展時に後方脂肪体の近位へ滑走する様子が確認できた。

### 【考察】

今回は、①肘伸展時の TB と後方脂肪体の近位滑走、②前方の不安定性を回避する目的で伸展制限を残すといった 2 つのポイントに重きを置き、運動療法を展開した。1 つ目は、本症例は受傷後、炎症による関節拘縮が引き起こされると予測したが、初期評価時の屈曲 ROM は 120° まで抵抗なく達し、後方関節包・内側側副靭帯 (以下 MCL) 後斜走線維の損傷による屈曲時の後方不安定性が危惧された。そのため、屈曲 ROM は積極的に求めず伸展 ROM の改善を中心に運動療法を進めた。本症例は、徒手的に TB を誘導することで肘関節の ROM に変化を認め、さらに後方脂肪体の硬さも確認できた。前方組織の遠位滑走に加え、後方組織の滑走性や柔軟性の低下が伸展 ROM に制限をもたらしたと考える。2 つ目は、後方脱臼時に肘関節は過伸展を強制され、関節包前内側から MCL、外側側副靭帯複合体へと断裂が波及するとされており、MCL 前斜走線維が損傷し、前方不安定性が生じることが考えられた。これを回避し、再脱臼を防止するために伸展は最終域まで求めず、前方関節包や上腕筋の支持性を維持した。そして、側方動揺性がみられず骨性に安定していたため、この角度を残す形で終了とした。

本症例は拘縮要素と不安定要素が混在したことによって運動療法の展開に難渋した。しかし、上記のポイントに注意することで不安定性を残すことなく、良好な成績が得られたと考える。

## 上腕骨遠位開放性粉碎骨折後の拘縮に対し早期に可動域が獲得された一症例

一條瞬<sup>1)</sup> 上川慎太郎<sup>1)</sup> 岡西尚人<sup>1)</sup>

1) 平針かとう整形外科

キーワード：上腕骨遠位開放性粉碎骨折、早期可動域獲得、開放創

### [はじめに]

今回、上腕骨遠位端骨折に対して Plate 固定を施行し、重度な拘縮を呈した症例を経験した。行った運動療法の内容とともに若干の考察を踏まえ報告する。症例には本発表の趣旨を十分に説明し、同意を得た。

### [症例紹介]

症例は 70 歳代の女性である。清掃業務中に階段から転落し、右上腕遠位部を強打した。救急搬送にて右上腕骨遠位開放性粉碎骨折 AO 分類 c-2、Gustilo 分類 Type2 と診断され、同日より創外固定された。10 日後に観血的骨接合術(内側外側ともに Plate 固定)を施行された。術後 3 週目より当院での理学療法が開始となった。

### [初診時理学療法評価]

術創部は上腕背側外側 15cm、開放創は上腕遠位背側外側に認めた。同部皮膚の動きは著しく制限されていた。また上腕遠位に浮腫も確認した。肘関節可動域は伸展-45 度、屈曲 95 度で伸展最終域では、上腕三頭筋内側頭と上腕筋間に疼痛が出現した。屈曲最終域では、開放創部を中心に疼痛が出現した。圧痛所見においては、皮切部及び開放創部、上腕三頭筋内側頭と上腕筋間に強く認めた。感覚検査はいずれも陰性であった。

### [運動療法及び経過]

当院来院時、開放創周囲の疼痛が著明であったため、術後 6 週までは、浮腫管理を徹底し、疼痛管理下での上腕三頭筋・上腕筋の収縮訓練、皮下の滑走性の改善を中心に行った。術後 8 週で疼痛の軽減を認めたため、徒手による開放創部の癒着剥離、積極的な上腕三頭筋内側頭と上腕筋の反復収縮運動、上腕骨からの Lift up 操作や短軸方向への他動滑走操作を行い、自宅では肘関節装具(両側支柱)を用いた屈曲・伸展の等尺性収縮運動を実施した。術後 11 週には、伸展-15 度・屈曲 130 度まで改善を認めた。

### [考察]

諸家の報告では、AO 分類 c-2 の治療成績は屈曲角度平均 105°、伸展角度平均-15°と報告されている。また、術後 20 週で屈曲 140°、伸展-5°となった横地の報告でも、12 週経過の時点では屈曲 100°、伸展-25°と報告している。本症例は、開放創があったため上腕三頭筋や皮下組織の損傷も大きく、来院当初すでに拘縮が生じていた。しかし、術後 3 週という早期から介入でき皮下の癒着や、筋の線維化に対し対応したことで比較的早期に ROM の改善につながったと考える。

## 僧帽筋麻痺を伴った腱板修復術後症例に対する理学療法

吉川友理<sup>1)</sup> 稲葉将史<sup>1)</sup> 立原久義<sup>2)</sup> 山本昌樹<sup>1, 2)</sup>

1) 大久保病院 リハビリテーション科

2) 大久保病院 明石スポーツ整形・関節外科センター

キーワード：腱板断裂，鏡視下腱板修復術，僧帽筋麻痺，運動療法

### 【はじめに】

僧帽筋麻痺を伴った，鏡視下腱板修復術（ARCR）後症例の理学療法を行った．本症例の経過，運動療法の工夫と留意点について報告する．なお，当該患者には本発表の目的と意義について十分に説明し，同意を得た．

### 【症例紹介】

症例は75歳の女性で，歩行中に車と接触して受傷した．他院にて右肩腱板断裂と診断され，2か月間加療したものの疼痛が軽減せず，手術目的で当院を紹介受診した．受傷から3か月後に棘上筋，棘下筋の小断裂に対しARCRを施行し，術後翌日から理学療法を開始したが，術後2か月の時点で僧帽筋の著名な筋力低下を認め，医師により僧帽筋麻痺と診断された．

### 【理学療法経過と治療内容】

術後2か月時の右肩関節可動域（ROM）は外転が他動100°，自動45°であった．MMTは右肩甲骨挙上が2，右僧帽筋中・下部線維が1，右前鋸筋が3以上であり，肩関節運動時の右肩甲骨は常に外転位であった．そこで胸椎伸展位を保持した背臥位で，前鋸筋を意識した運動を行った．運動はセラバンドの一方を体幹遠位部で固定し，もう一方を棒の中央に巻いて両上肢で把持させ，肩甲骨上方回旋を強調させた状態で両肩関節を挙上させた．両肩関節挙上時には肩甲骨を徒手的に下制させた．術後5か月時における右僧帽筋のMMTは右肩甲骨挙上が3，右僧帽筋中・下部線維が2に回復し，右僧帽筋の特に中・下部線維の筋力トレーニングを追加した．術後9か月時の右肩ROMは外転が他動150°，自動145°であり，自動運動時の右肩甲骨外転は軽減した．

### 【考察】

僧帽筋は肩甲骨運動と固定の主働筋であり，僧帽筋機能不全によって肩関節自動挙上は困難となる．本症例の僧帽筋麻痺は，術後疼痛軽減目的で腕神経叢ブロックを行ったが，斜角筋間アプローチにてカテーテルを留置する際に副神経麻痺が生じたと推測された．しかし，収縮が確認されたことから一過性であるものと考えられた．そこで術後2か月から，前鋸筋による肩甲骨上方回旋と僧帽筋の促通を目的として，セラバンドを用いた両肩関節挙上運動を実施した．また，肩甲挙筋による肩甲骨挙上・下方回旋を抑制するため，胸椎伸展位を保持しながら徒手的に肩甲骨を下制させた．一方，ARCR後の修復腱板のtendon-bone healingは3か月を要すとされており，それまでに修復腱板を強く収縮させることは禁忌とされている．セラバンドによる挙上運動は棘上筋短縮位の挙上位が主体であり，修復腱板に対し安全な運動となるよう配慮した．麻痺の回復徴候が認められた術後5か月時まで運動を継続したことに加え，僧帽筋中・下部線維の筋力トレーニングを追加したことで，自動挙上を獲得することができたと考えられた．僧帽筋麻痺を伴うARCR症例に対しては，僧帽筋麻痺が回復するまでの期間に肩甲骨下方回旋作用以外の肩甲帯機能を維持しつつ，修復腱板に配慮した運動療法を行うことが大切である．

## 上腕遠位部にて筋皮神経障害を呈した一症例

久須美 雄矢<sup>1)</sup> 立原 久義<sup>2)</sup> 山本 昌樹<sup>1) 2)</sup>

1) 特定医療法人誠仁会 大久保病院 リハビリテーション科

2) 特定医療法人誠仁会 大久保病院 明石スポーツ整形・関節外科センター

キーワード：筋皮神経，絞扼神経障害，滑走，超音波エコー

### 【はじめに】

筋皮神経障害は，筋皮神経が貫通する烏口腕筋での絞扼などによって上腕二頭筋および上腕筋の筋力低下や麻痺，前腕外側皮神経領域である肘から前腕外側にかけての疼痛や感覚障害などを呈する．今回，上腕遠位部での絞扼性筋皮神経障害による上腕前面と前腕外側に疼痛を呈した症例において，筋ならびに神経の滑走改善操作とテーピングにより著明な改善を認めた．本症例に実施した治療と経過，理学所見や超音波エコー（エコー）所見を含め報告する．なお，当該患者には本発表の目的と意義について十分に説明し，同意を得た．

### 【症例紹介】

症例は，70歳代の男性で，1年前より日曜大工にて疼痛を自覚し，他院受診するものの症状の変化を認めなかった．当院受診し，上腕二頭筋損傷の診断にて理学療法（PT）を開始した．

### 【PT 評価】

疼痛は，上腕遠位前面と前腕外側に切り裂く様な鋭痛を認めた．圧痛は，上腕二頭筋停止腱，上腕二頭筋停止腱と上腕筋との筋間に認められ，烏口腕筋には認めなかった．また，筋皮神経の Tinel 様徴候は認められず，表在感覚も正常であった．前腕回外位での肘関節屈曲にて同部位に疼痛を認めたが，前腕回内と中間位では疼痛を認めなかった．頸部神経根症状や胸郭出口症候群の所見は認めなかった．

### 【画像所見】

MRIにて，明らかな異常所見は認められなかった．エコーにおいて，上腕遠位部前外側部の短軸操作にて上腕二頭筋と上腕筋との間に存在する筋皮神経を同定し，プローブコンプレッションテストをおこなった．筋皮神経は，圧迫に伴い健側では筋間を内側へ移動するが，患側では移動量が低下していた．

### 【PT 経過】

PT 開始 3 回目に，上腕遠位での絞扼性筋皮神経障害を疑い，同部での筋皮神経滑走改善操作を行い，直ちに疼痛が消失した．しかし，持続効果に乏しかったため PT 開始 7 回目に上腕二頭筋腱を浮き上がらせる伸縮性テーピングを行ったところ，疼痛が持続的に消失し，日曜大工が可能となった．

### 【考察】

本症例は，前腕回外位での肘関節屈曲にて，上腕遠位前面と前腕外側部に鋭痛を呈した．この運動は，上腕二頭筋が優位に活動し，正常であれば上腕二頭筋腱の浮き上がりと上腕筋との滑走が，触診ならびにエコーにて確認される．本症例は，同部における圧痛と，エコーにおいて筋皮神経の移動低下を認めたことから，同部における絞扼性筋皮神経障害であることが考えられた．そこで，筋皮神経の移動を促すべく，同部筋間での筋皮神経滑走改善操作を行ったところ，即時的に疼痛が消失した．しかしながら，治療後の持続効果に乏しく，疼痛が繰り返し生じたためテーピングを施行したところ，疼痛が持続的に消失した．上腕遠位部での絞扼性筋皮神経障害は一般的ではないが，詳細な評価による所見の絞込みと，エコーによる視覚的かつ動的な評価が加わることで，新たな病態の存在を認識することが可能であるものと考えられた．

# 上腕骨頭の前後位置と烏口肩峰靭帯の彎曲の関係—超音波診断装置を用いた定量化の可能性—

篠田光俊<sup>1)</sup> 青木一樹<sup>2)</sup> 川村和之<sup>1)</sup> 豊田幸大<sup>2)</sup> 鈴木辰弥<sup>2)</sup> 小田克成<sup>2)</sup> 西尾真 (MD) <sup>2)</sup>

1) 国際医学技術専門学校 理学療法学科

2) 松井整形外科

キーワード：上腕骨頭前後偏位，定量的評価，超音波診断装置，烏口肩峰靭帯

## 【目的】

上腕骨頭の前方偏位（以下，前方偏位）は，挙上可動域制限の原因になる事が報告されている．藤縄らは，上腕骨頭の後方への滑り運動を評価する事により，関節可動域制限の可能性を精査できると述べている．しかしながらその評価は検者の感覚で定性的に行われており，定量的な評価は確立していない．そこで本研究の目的は，超音波診断装置（以下，エコー）を用いた烏口肩峰靭帯（以下，CAL）の彎曲の評価が，骨頭前後位置の定量的な指標となり得るかどうかを検討する事である．

## 【対象と方法】

対象は，肩関節に既往の無い健常男性 8 名で，過去に競技レベルのオーバーヘッドスポーツを行った事のある者の利き手上肢を除外した 12 肩とした．測定肢位は両上肢を体側に付けた安静背臥位とし，エコーにより烏口突起と肩峰，CAL が確認できる箇所まで画像を結像した（以下，安静時）．その後，経験年数 8 年の徒手療法を継続的に行ってきた理学療法士により，上腕骨骨頭後方滑り手技を実施したまま同様の手順で撮像を行った（以下，後方時）．CAL の計測は，ImageJ にて CAL の烏口突起と肩峰の付着部を結んだ（以下，CA 線）．CAL の彎曲の頂点を通り CA 線へ下ろした垂線と CA 線の接点を P 点とし，彎曲頂点から P 点までの距離（以下，CAL 彎曲高）を計測した．CAL の彎曲が凹となった場合は，CAL 彎曲高を負の値とした．なお，エコーは HITACH ALOKA 社製 F37 を用い，12MHz のリニアプローブによる B モード法で撮像を行った．全ての計測は項目ごとに同一検者にて行った．統計は R2.8.1 にて対応のある t 検定を行い，有意水準を 5%未満とした．被験者には口頭にて説明をし，書面にて同意を得ている．

## 【結果】

CAL 彎曲高は，安静時  $1.68 \pm 1.17\text{mm}$  と後方時  $-0.79 \pm 0.97\text{mm}$  であり，有意差を認めた ( $p < 0.01$ )．

## 【考察】

CAL は，烏口突起と肩峰の解剖学的位置関係から上腕骨頭の前上方を走行する．そのため，上腕骨頭が前方に偏位した場合，上腕骨頭は CAL を押し上げ，逆に上腕骨頭が後方に偏位すると間隙は広がる．今回，徒手的に上腕骨頭を後方へ偏位させたことで，CAL との間隙が広がり，CAL 彎曲高が減少したと考えた．つまり，CAL 彎曲高を定量的に計測することで上腕骨頭の前後位置が予測できる可能性が示唆された．

本研究の限界は，骨頭の後方滑り量が不明なため，骨頭位置と CAL 彎曲高の定量的な関係を示すことができない事である．今後，他の画像所見との比較，正常値，肩関節痛や動的な骨頭偏位である Obligate translation との関係などを調査したい．

## 【まとめ】

骨頭が前方に位置するときは，CAL 彎曲高が大きくなり，骨頭が後方に位置するときは，小さくなる事が分かった．さらに，CAL 彎曲高を計測する事で，骨頭位置を定量化できる可能性が示唆された．

## 4partの上腕骨近位端骨折に対してロッキングプレート固定術が行われた1症例

高口 裕行<sup>1)</sup> 辻 修嗣<sup>1)</sup> 田久保 興徳<sup>2)</sup>

1) 生田病院 リハビリテーション科

2) 生田病院 整形外科

キーワード：上腕骨近位端骨折 ロッキングプレート固定術 下垂位持続牽引

### 【はじめに】

上腕骨近位端骨折に対するロッキングプレート（以下LP）固定術後は、プレートの存在により体積が増大する事で大結節の肩峰下通過が困難になると考えられている。また、プレートを挿入する際に加わる広範な侵襲は、上方組織を中心とした癒着を惹起し、肩峰骨頭間距離（AHI）の狭小化を招くことが推測される。そこで今回、LP固定術後の症例に対し、他動関節可動域（ROM）訓練に加えて、術後早期からAHIの拡大を目的とした下垂位持続牽引を施行した。その結果、大結節の通過が可能となり、自動挙上運動を獲得したため報告する。なお、症例には本発表の意義を説明し、同意を得た。

### 【症例供覧】

40代男性である。自転車レース中の転倒により、左肩を打撲して受傷した。骨折型はNeer分類の4part骨折で、受傷1週後にdeltospectral approachを用いたLP固定術が施行された。それぞれの骨片が整復困難であったため、骨頭と骨幹部をプレートで固定し、大・小結節はそれぞれ、棘上筋、肩甲下筋に糸をかけてプレート上にかぶせるようにして縫合された。術後3日で自宅退院し、以後外来でのフォローとなった。

### 【運動療法及び経過】

術後4週間はスリング装具にて固定した。理学療法は術後翌日より肩関節他動ROM訓練を開始した。固定期間中は大・小結節の転位予防のため、腱板筋の収縮を禁止した。運動療法では粉碎骨折、手術侵襲に伴う上方組織の癒着を予防し、AHIを拡大する目的で、腹臥位で肩を下垂させ、1.5kgの重錘バンドを用いて20分間の持続牽引を行った。また、セルフエクササイズとしてstooping exを1日計30分実施するよう指導を行った。自動運動開始初期は順調に挙上角度の増大が認められ、術後3ヶ月で自動挙上125°となった。その後の改善は緩徐なものとなり、最終評価時の術後7ヶ月では自動挙上140°となった。X-P画像上、大・小結節の転位は認められず、JOAスコアは94点となった。

### 【考察】

衣笠らは上腕骨近位端骨折に対するLP固定術後の挙上角度は平均125.9°と報告している。本症例においては自動挙上125°で停滞したものの、最終的には良好な挙上角度を獲得した。その要因としては、術後早期から上方組織の癒着予防として、一般的に行われるstooping exに加えて、AHIの拡大を目的に下垂位持続牽引を施行した事が考えられる。井上らは挙上可動域を獲得するために、上腕骨頭を取り込める十分なAHIの広さが必要であると報告している。一方でLP固定術後においては、プレート挿入によって骨頭の体積が増加するため、上方組織の癒着などに伴うAHIの狭小化は大結節の通過がより困難になると推測される。そこで本症例では、骨頭に対して下方へ牽引力を加えることでAHIの拡大を図った。その結果、大結節の通過が可能となり、自動挙上運動の獲得に至ったと思われる。今回の経験から、AHIの狭小化により大結節の通過障害が見られる症例に対して、下垂位持続牽引は有効な手段の一つとなる可能性が示された。

## 上腕骨近位端骨折に対する横止め髓内釘固定後に骨癒合が遷延化し、 肩関節拘縮を生じた症例に対する運動療法

赤羽根 良和<sup>1)</sup> 永田 敏貢<sup>1)</sup> 大西 貴之<sup>1)</sup> 棚瀬 泰宏<sup>1)</sup> 小瀬 勝也<sup>1)</sup> 一氏 幸輔<sup>1)</sup>

1) さとう整形外科 リハビリテーション科

キーワード：上腕骨近位端骨折 遷延治癒 肩関節拘縮 運動療法

### 【はじめに】

上腕骨近位端骨折に対する横止め髓内釘は、優れた固定力により早期からの運動療法の実施が可能となる。しかし今回、横止め髓内釘が行われるも骨癒合は遷延し、術後 8 週目に当院を受診した症例を経験した。肩関節拘縮の改善に苦慮したが最終的には機能回復が得られたので報告する。

なお、症例には本稿への掲載の目的と意義について十分に説明し、同意を得ている。

### 【症例】

症例は 70 歳代の男性である。転落をきっかけに、右肩関節は 3part の外科頸大結節脱臼骨折を生じた。術後は三角巾による外固定が行われ、術後 1 週目から *stooping exercise* が開始されたが詳細は不明であった。術後 8 週目に当院を紹介受診し、三角巾の除去が許可され、運動療法が開始となった。

### 【臨床所見】

単純 X 線像では、外科頸骨折の内側部は骨癒合が進行しつつあったが、外側部は不十分であった。また、大結節骨折部の骨癒合もやや不十分であった。理学所見では、運動時痛が強く、疼痛部位は肩関節の外側部に訴えていた。肩関節可動域は屈曲 80°、伸展 10°、外転 70°、内転 0°、第 1 肢位外旋 10°、結帯動作殿部外側レベルであった。超音波画像診断装置を用い外科頸骨折の外側部にプローブを長軸に当てると、屈曲時には軸ズレが生じ、外転時には狭小化し、内転時には離開した。これらの所見より、外科頸骨折部は骨癒合が遷延化し不安定であると判断した。

### 【運動療法】

運動療法では、一方の手は上腕骨近位端を把持したまま、腱板構成筋に直接ストレッチや癒着剥離操作を加えていき、さらに関節可動域を増大させながら慎重に実施した。

### 【経過】

術後 10 週目の肩関節可動域は屈曲 100°、伸展 15°、外転 90°、内転 10°、第 1 肢位外旋 25°、結帯動作第 5 腰椎レベルとなり、可動範囲は増大した。しかし、単純 X 線像からは、外科頸骨折部の骨癒合に進展はなく、また運動時痛は依然と強く認めていた。そのため、日常生活では再度三角巾による外固定を義務付け、運動療法はそのまま継続させた。術後 12 週目の単純 X 線像では、外科頸骨折部は骨癒合が進展していたため、三角巾を外すことにした。さらに腱板のトレーニングを追加した。術後 16 週目には骨癒合が完全に得られたため、この時期から積極的な肩関節可動域運動を開始した。特に前方脱臼後に生じた前下方の関節包性拘縮は顕著であったため、確実な可動域の獲得を求めた。術後 20 週目には肩関節可動域は屈曲 150°、外転 140°、内転 20°、第 1 肢位外旋 60°、結帯動作第 12 胸椎レベルとなり、運動時痛も消失したため、本人の意向を尊重し運動療法を終了することにした。

### 【考察】

3part の外科頸大結節骨折に対する髓内釘横止めは、基本的には良好な安定性と支持性により、早期からの運動療法が可能となる。しかし、本症例のように骨粗鬆症を認め、骨折部が不安定なケースでは、骨折部の負荷を軽減する治療対策が必要となることに留意したい。

# リバース型人工肩関節置換術後の運動療法の考え方 ～上肢挙上可動域の獲得に着目して～

堀内奈緒美<sup>1)</sup> 小野志操<sup>1)</sup> 団野翼<sup>1)</sup>

1) 京都下鴨病院 理学療法部

キーワード：リバース型人工肩関節置換術、僧帽筋、三角筋

## 【はじめに】

リバース型人工肩関節置換術（以下：RSA）は回転中心を内方化することで三角筋のレバーアームを延長させ自動挙上が可能となる。術後上肢挙上可動域の獲得には三角筋を効率良く収縮させることが求められるが、本邦における具体的な運動療法のコンセプトは定まっていない。僧帽筋は三角筋収縮時の固定筋であり、三角筋の収縮効率を高める。これらの解剖学的特徴を踏まえ術後の時期を考慮し運動療法を行い、早期に挙上可動域の獲得が可能な症例を経験した。本症例に対して行った RSA 術後の運動療法について報告する。尚、症例には本発表の目的と意義について十分説明し同意を得た。

## 【症例紹介】

本症例は 60 歳代女性である。右変形性肩関節症と診断され、偽性麻痺（Pseudoparalysis）を認めたため bony increased-offset reverse shoulder arthroplasty (BIO-RSA) 施行。

## 【理学療法評価と経過】

術前評価では、画像所見より濱田分類 Grade4A、Goutallier 分類 Stage4、Walch 分類 TypeB2、Favard 分類 Grade3 であった。肩関節自動可動域（以下：ROM）は屈曲 60°、下垂位外旋 30°、結帯高位は殿部、であり、Hornblower sign 陽性であった。術後早期より、創部の癒着予防や肩甲帯に対する徒手操作を実施。炎症が改善した 2 週目の時点で腋窩神経領域の疼痛が残存していたが、7 週目の時点で消失した。疼痛が消失した時点で自動挙上可動域訓練を実施し、術後 15 週の時点で ROM は屈曲 135°、外旋 70°、結帯 Th11 まで改善した。

## 【治療内容】

術後早期の運動療法は三角筋・大胸筋間（以下 delto-pectral）アプローチにて侵襲が生じているため、三角筋と大胸筋間での癒着が生じないように徒手にて滑走訓練を実施した。炎症が軽減した 2 週間後から passive での可動域訓練を実施し、疼痛が改善した術後 6 週から自動運動を実施した。肩甲骨固定作用を有する僧帽筋や前鋸筋の運動療法に関しては、初期には抗重力位での収縮が得られなかったため、背臥位での運動を行い段階的に抗重力位となるよう負荷量を調整して実施した。

## 【考察】

RSA 術後の上肢挙上可動域獲得には三角筋の機能が重要である。三角筋と僧帽筋は解剖学的特徴より互いの収縮効率を向上させる。RSA 術後の上肢挙上には僧帽筋の機能が重要であると考え、術後 2 週以降、疼痛が軽減したのちに肩甲骨固定作用を有する僧帽筋や前鋸筋の収縮を促し、段階的に抗重力位へ肢位を変え、負荷量を調整し僧帽筋の収縮を促した。これらの運動療法を行うことで上肢挙上時の肩甲骨上方回旋が可能となり三角筋の収縮効率が向上した結果、早期に可動域改善が得られた。

術後の挙上 ROM に影響を及ぼす因子について RSA 適応症例の三角筋の筋断面積に挙上良好群と不良群で有意差がないと報告や、コンポーネントのサイズが影響しているとの報告があり、RSA 術後の ROM 制限の要因は明確ではない。本症例を通して、RSA 術後の可動域の獲得には delto-pectral での癒着予防、肩甲帯の柔軟性獲得、時期に応じ段階的に僧帽筋や前鋸筋の運動療法を行い肩甲骨の上方回旋を促すことが重要であると考えられた。



## 上腕骨近位端骨折に対し Reverse shoulder arthroplasty が施行された一症例

渡邊裕也<sup>1)</sup> 小池拓<sup>1)</sup> 吉村孝之<sup>2)</sup> 小野晶代<sup>1)</sup> 寺林伸夫<sup>3)</sup>

1)岐阜中央病院 リハビリテーションセンター

2)平野総合病院 リハビリテーション課

3)岐阜大学医学部附属病院 整形外科

キーワード： リバース型人工肩関節置換術 上腕骨近位端骨折 術後運動療法

### 【はじめに】

2014年4月より Reverse shoulder arthroplasty(以下 RSA)が本邦において可能となった。RSA の適応に関する報告は腱板断裂難治例が主である。今回、上腕骨近位端骨折に対して RSA が施行された症例を経験したので報告する。なお、症例には本発表の趣旨を十分に説明し、書面にて同意を得た。

### 【症例紹介】

症例は浴室内にて転倒、左肩を強打し受傷。上腕骨近位端骨折 (Neer 分類: 4Part 骨折) と診断された 70 歳代女性である。受傷から 3 週後に RSA (Delto-pectoral approach) が施行された。処置として結節部はステムに縫合固定され、腱板筋群は温存された。

### 【経過】

術後は肩関節肩甲骨面上にて軽度外転位、内・外旋中間位で装具固定し、骨癒合を最優先とした。肩甲胸郭関節 (以下 ST jt) の可動性維持を目的に前胸部リラクゼーション、僧帽筋中部・下部線維の収縮訓練を装具固定下にて積極的に行った。また肩甲上腕関節 (以下 GH jt) の拘縮予防目的に徒手による腱板筋群リラクゼーションも行った。術後 3 週より他動 ROMex 開始、術後 6 週に装具 off、自動運動も許可された。

### 【評価および追加運動療法と経過：(術後 15 週～)】

退院時 (術後 12 週) は自動屈曲 120° までであったが、再来時に屈曲可動域が低下したため再評価を行った。他動屈曲 120°、自動屈曲 90°、水平内転 60° と制限を認め、圧痛が大胸筋鎖骨部線維に存在した。筋腱移行部の徒手圧迫による大胸筋 Ib 抑制により、他動屈曲時の抵抗感は減弱した。その後三角筋前部・中部線維の筋再教育を行った。並行して僧帽筋中部・下部線維、前鋸筋への筋力訓練を継続した。結果、術後 24 週には他動屈曲 140°、自動屈曲 130° まで改善した。

### 【最終評価：術後 1 年】

他動屈曲 145°、自動屈曲 135°、三角筋前部・中部線維筋力は MMT4 であった。棘下筋・小円筋筋力は MMT2 であり抗重力位での運動は困難であった。日常生活に支障はなく、運動療法終了となった。

### 【考察】

結節部の骨癒合を期待した RSA 症例では長期固定が余儀なくされ、関節拘縮が危惧される。また Kim ら(2012) は RSA 後の自動挙上では GH jt での運動が低下し、三角筋が効率良く働くために肩甲骨上方回旋が大きくなると報告している。本症例は円背姿勢が強く、固定期間が長期であるため、術後機能回復の遅延が予測された。そこで装具固定期間より ST jt に対する介入を積極的に行った。上腕骨近位端骨折に対する RSA は、従来の手術と異なり腱板機能に依存することなく自動挙上が可能となる。本症例の結節部は縫合固定され腱板筋群は温存されたが、回転中心の内方化により筋力低下が残存した。しかし早期より肩甲帯機能に着目し、三角筋との協調性を高めたことで自動挙上が可能となったと考えた。

## 眩暈が主症状であった頸部脊椎症例に対する一考察

早崎泰幸<sup>1)</sup> 赤羽根良和<sup>2)</sup>

1)城北整形外科クリニック リハビリテーション科

2)さとう整形外科 リハビリテーション科

キーワード：頸性眩暈 上位頸椎回旋可動域 下頭斜筋 運動療法

### 【はじめに】

頸部障害は臨床上、多彩な症状を有することが多い。今回、眩暈を主症状とした頸部脊椎症例を経験した。本症例に対して、病態機序を明確化した上で運動療法により筋緊張の改善に伴う頭頸椎の関節圧を軽減させた結果、一連の症状が回復したので報告する。

### 【説明と同意】

症例には、本発表の目的と意義について十分に説明し、書面にて同意を得た。

### 【症例紹介】

症例は 50 歳代の女性で、診断名は頸部脊椎症である。職業は事務職で、パソコンを使用したデスクワークが中心である。頸部周辺の症状により当院を受診し、運動療法開始となった。

### 【臨床所見】

問診では頸部痛に加えて、右眼の霞みと頸椎の伸展や回旋、体位変換時の眩暈を訴えた。むち打ち損傷などの外傷歴は認められなかった。安静坐位姿勢は、胸椎過後彎による頭部前方位（以下：不良姿勢）を呈していた。単純 X 線写真側面像では、上位頸椎は軽度の局所後彎変形を呈し、中・下位頸椎の生理的前彎は消失していた。神経根圧迫テストは陰性で、神経学的徴候や蝸牛症状は認められなかった。第 3 頸椎棘突起を椎間関節面に沿って腹側へ押し込むと、症状は軽減した。頸椎関節可動域は、屈曲 60°、伸展 40°、回旋 50°、側屈 30° であり、頸部屈曲位での回旋可動域制限と、最終域で痛みを訴えた。圧痛は、後頭下筋群、C5/6 椎間関節に認められた。頸部関節位置覚の誤差（以下：JPE）は 3° であった。

### 【運動療法】

頸部痛に対しては、C2/3 椎間関節の拘縮除去による、上位頸椎の生理的前彎の再獲得を目的に実施した。また、上位頸椎の回旋可動域拡大を目的に、上位頸椎椎間関節及び後頭下筋群の拘縮除去を徹底的に行った。

### 【考察】

眩暈や眼の霞みなどの原因は、椎骨脳底動脈循環不全、末梢前庭障害、外傷性頸部症候群に伴う脳損傷、不良姿勢に伴う頭頸部筋の緊張など多岐にわたるため鑑別が重要となる。

本症例は専門医によって中枢性の病因は否定されており、既往歴や画像所見からも明らかな病変が確認されなかった。また、長時間の坐位姿勢や頸部の運動により頸部痛が増悪すると、併用して眩暈が発症した。典型的な不良姿勢、上位頸椎の伸展拘縮、後頭下筋群の圧痛、頸部屈曲位での回旋可動域制限を認めたことから、後頭下筋群の筋緊張は高ぶっていた。諸家の報告では、下頭斜筋を中心に後頭下筋群の筋紡錘は過敏であり、運動の精度や固有感覚、頭位の制御、眼球 - 頭部の協調性に重要とされている。さらに平衡機能は、頸動眼反射や前庭脊髄反射などで制御されている。

本症例は後頭下筋群の過緊張により頭頸椎の関節圧が上昇し、その結果、関連症状である眩暈や眼の霞みを惹起したと考察した。

治療戦略としては、後頭下筋群の過緊張を抑制し、JPE を修正することで、正常な反射による平衡機能の再獲得を図った。

## Keegan 型頸椎症に対する理学療法経験 ～椎間関節の拘縮除去が有効であった症例～

谷口 一樹<sup>1)</sup> 稲葉 将史<sup>2)</sup> 山本 昌樹<sup>3)</sup>

1) ひろクリニック リハビリテーション科

2) 大久保病院 リハビリテーション科

3) 大久保病院 リハビリテーション科、大久保病院 明石スポーツ整形・関節外科センター

キーワード：Keegan 型頸椎症 頸椎アライメント 椎間関節

### 【はじめに】

Keegan 型頸椎症とは、上肢の脱力や筋萎縮を主症状とし、明らかな感覚障害がないか、あっても軽微な障害を呈するものをいう。保存療法による改善例も報告されているが、運動療法について言及している報告は少ない。今回、第 5 頸 (C5) 神経と第 6 頸 (C6) 神経領域の三角筋や上腕二頭筋に筋力低下を呈した症例に対し、C4/5、C5/6 椎間関節の拘縮治療によって筋力の回復を認めたので、考察を加えて報告する。

### 【症例紹介】

症例は 40 歳代の男性で、約 3 カ月前から右頸部の疼痛を自覚した。徐々に右上腕部の萎縮を自覚し、洗髪動作やドライヤーの使用が困難となり当院を受診、理学療法を開始した。X 線所見は、斜位像で C4/5 と C5/6 椎間孔の狭小化を認めた。

なお、当該患者には本発表の趣旨を説明し、書面と口頭での同意を得た。

### 【理学療法評価】

主訴は、右頸部痛と洗髪動作やドライヤー使用の困難さであった。圧痛は、右側の小胸筋、前鋸筋上部、肩甲挙筋、C4/5 と C5/6 椎間関節に認め、右側前胸部のタイトネスを認めた。MMT は、右側の肩関節屈曲 3、外転 3、肘関節屈曲 3、前腕回外 3 で、三角筋に萎縮を認めた。また、Jackson テスト・Spurling テスト肢位での筋出力低下を認め、頸部屈曲位では筋出力向上を認めた。腱反射は右上腕二頭筋で低下を認めた。その他の神経徴候や所見を認めなかった。

### 【治療と経過】

治療初期は、小胸筋や前鋸筋上部、肩甲挙筋のリラクゼーションによる疼痛緩和を図り、三角筋と上腕二頭筋の筋力強化を実施した。治療 3 回目に、右頸部痛は消失したが、筋力に変化を認めなかった。治療 4 回目以降は、椎間孔の除圧を目的に C4/5 と C5/6 椎間関節の拘縮治療を行い、即時的に肩・肘関節の筋出力向上を認めた。治療 8 回目で、MMT は肩関節屈曲 4、外転 4、肘関節屈曲 5、回外 5 となり洗髪動作やドライヤー使用が可能となった。

### 【考察】

Keegan 型頸椎症は、退行変性に起因する椎間孔の狭小化により神経根が圧迫され、発生すると考えられている。本症例は、X 線所見にて椎間孔の狭小化や鈎状突起および椎体の骨棘がみられたが、頸椎アライメントの変化によって筋出力が変化したことから、椎間孔の機能的狭窄による神経根の圧迫が症状に関与していると考えられた。頸椎アライメント改善目的で、C4/5 と C5/6 椎間関節の拘縮治療を行ったところ同部位の圧痛が消失し、三角筋と上腕二頭筋の筋出力が向上した。住田らは、Luschka 関節の骨棘によって背側へ転位した前根は後方から上関節突起によって圧迫されると述べている。本症例は、椎間関節伸展拘縮の改善が上関節突起による神経根の圧迫を解除し、症状が改善したものと考えられた。本症例のごとく、頸椎アライメントによる筋出力変化がある場合、頸椎アライメント異常につながる椎間関節の拘縮改善が有効であると考えられる。

# 交通事故後に頸部伸展時痛が残存した症例に対し頸長筋の収縮訓練が奏功した一症例

水野 弘道<sup>1)</sup> 岡西 尚人<sup>1)</sup>

1) 平針かとう整形外科

キーワード：外傷性頸部症候群 頸長筋 伸展時痛

## 【はじめに】

諸家の報告では、頸長筋は頸部の生理的前弯位を保持する作用があり、外傷性頸部症候群（以下、WAD）では脂肪変性しているとされている。今回、頸部伸展時痛が残存した症例に対し、頸長筋の収縮訓練を実施し頸部伸展時痛が消失した症例を経験したため考察を加え報告する。なお、症例には本研究の趣旨を説明し、同意を得た。

## 【症例紹介】

症例は、40歳代の男性で仕事内容はデスクワークである。某日、十字路を車で直進中に右側から車が衝突し受傷した。同日、当院を受診し頸部捻挫と診断され、3日後より理学療法が開始となった。

## 【理学療法評価】

初診時の頸椎可動域は伸展40度、屈曲40度、左右回旋15度、左右側屈15度ですべての動作において中位から下位頸椎棘突起右後方部に疼痛を訴えていた。圧痛は左右の僧帽筋上部線維、胸鎖乳突筋、斜角筋、C4/5/6/7椎間関節に認められた。左右 Spurling test、Jackson test は陰性であった。また、体幹回旋時の肩峰床面距離(以下、AFD)は右8横指、左7横指であった。

## 【治療及び経過】

炎症期には Forward Head Posture（以下、FHP）を是正するため胸椎の伸展と、僧帽筋中下部線維及び、腸腰筋の収縮を促した。加療4週後、疼痛が軽減してきたからは、中位から下位頸椎椎間関節の拘縮除去と頸部伸筋群の反復収縮を行った。加療19週では頸椎伸展60度、屈曲70度、左右回旋60度、左右側屈45度で、AFDは右4横指、左5横指と改善したが、頸椎伸展時のC5/6右椎間関節痛は残存した。そこで、同レベルの頸長筋の収縮時の動態をエコーで観察したところ、頸長筋収縮時の筋厚は左18.5mm 右16.8mmであった。背臥位で頸部の後方に挟んだタオルを押し付ける運動と、座位で頭部を左後方へひいた状態を保持する運動を追加した。加療22週後、頸長筋収縮時の筋厚は18.3mmと増大し、頸椎伸展角度は70度となり伸展時痛も消失した。

## 【考察】

WADに対し、FHPの是正や頸部周囲筋群の筋力訓練の必要性が報告されている。Fallaらは、慢性頸部痛群では健常者と比較し有意に頸長筋の活動が低下していると報告し、Jamesらは、WAD慢性例では頸長筋の損傷により脂肪変性していると報告し、慢性頸部痛と頸長筋の機能不全の関与を指摘している。本症例は胸郭、肩甲帯の柔軟性および機能改善されても、頸部伸展時痛は残存していた。エコーで頸長筋の動態を観察したところ、頸長筋収縮時の筋厚は健側と比較し低値を示していた。このことから頸部伸展時に頸長筋の張力低下によりC5/6椎間関節への圧迫ストレスが増大し、疼痛が生じたと考えられた。そこで頸長筋の収縮訓練を実施したところ頸長筋の収縮幅の増大とともに伸展時痛が消失した。

## 【結語】

外傷性頸部症候群患者の頸部伸展時痛に頸長筋の機能低下が関与すると示唆された。

# 異なる受傷機転により生じた大後頭神経領域に出現した疼痛の解釈

## ～下頭斜筋と大後頭神経の解剖学的特徴に着目して～

団野翼<sup>1)</sup> 小野志操<sup>1)</sup>

1) 京都下鴨病院 理学療法部

キーワード：胸郭出口症候群、大後頭神経、下頭斜筋

### 【はじめに】

臨床上、問診を詳細に聴取すると胸郭出口症候群(以下:TOS)に合併した後頭部痛を訴える症例や外傷性頸部症候群後に慢性的に後頭部痛を生じる症例に遭遇することがある。大後頭神経(Greater occipital nerve:以下 GON)の損傷が後頭部痛の原因のひとつと推察されているが、TOS に合併した後頭部痛に対する報告は我々が渉猟した限りほとんど存在しない。今回、外傷性と姿勢性により後頭部痛を呈した2症例を経験したので疼痛発生機序を含め報告する。なお、症例には本発表の目的と意義について説明し、同意を得た。

### 【症例紹介】

症例1は40歳代男性であり、スノーボードにて転倒し受傷。当院にて外傷性頸部症候群と診断された。症例2は40歳代女性であり、TOSと診断され運動療法を施行しておりTOSの症状は軽快していたが、詳細に問診を聴取したところ後頭部痛も呈しており運動療法施行となった。

### 【理学療法評価】

症例1は長時間の座位や仕事に後頭部痛、頸部の引っかかる感じを呈していた。頸部回旋可動域は低下し肩甲骨は両側とも前傾、外転、下方回旋位であり柔軟性は低下していた。Tr-AFDは右21cm、左18cmであった。圧痛所見は下頭斜筋を含めた後頭下筋群、小胸筋、前鋸筋上部線維に認めた。症例2は頬の感覚鈍麻、正中神経領域に痺れが認められた。頸部は前方突出しており症例1同様に肩甲骨は不良肢位を呈していた。圧痛所見は下頭斜筋を含める後頭下筋群に認めた。2症例ともに頸椎を生理的前弯位に保持することで症状は軽減した。

### 【治療内容と経過】

症例1に関しては、外傷性損傷であり初期には頸椎カラーを使用し安静とした。その後、肩甲帯や前胸部の柔軟性改善と下頭斜筋のリラクゼーションを行った。症例2に関しても同様に肩甲骨の柔軟性改善、後頭下筋群のリラクゼーションを行い、下顎を引く運動や肩甲骨の内転、骨盤の前傾運動を促した。後頭部痛は消失したが、頬の感覚鈍麻や頸部の引っかかり感の消失には至っていない。

### 【考察】

GON由来の後頭部痛に対する報告は散見されるが、不良姿勢による症状の出現に対する報告はほとんど見られない。GONは下頭斜筋を迂回後、頭半棘筋を貫通し頸椎屈曲により圧迫される。本症例の疼痛発生は、症例1は転倒時に頸椎過屈曲が生じGONが過牽引され損傷したと考えられた。症例2は、不良姿勢により頸部屈曲位となりGONが圧迫され症状が出現したと考えた。理学所見より2症例ともに下頭斜筋の圧痛を認め、頸椎を前弯位に保持すると疼痛は軽減した。これらの所見より本症例に生じた後頭部痛は下頭斜筋の迂回部にて頭半棘筋との間でGONが圧迫され症状が出現していたと考えた。GON由来の疼痛は外傷性、姿勢性ともに生じる可能性があり、症状の改善には下頭斜筋迂回部での圧迫ストレスを軽減することが必要である可能性が示された。しかし、運動療法施行後は症状が改善するが仕事後などに再発しており消失には至っていない。症状消失に必要な要素の追求は今後の課題である。

# テニス選手における鼠径部痛に対し股関節外転・外旋筋群の機能改善が奏効した一症例

石黒翔太郎<sup>1)</sup> 水野弘道<sup>1)</sup> 岡西尚人<sup>1)</sup>

1) 平針かとう整形外科

キーワード：鼠径部痛・股関節外転外旋筋群・テニスフォーム・腸腰筋

## 【はじめに】

スポーツ選手に発生する鼠径周辺部痛の原因は特定が困難で、治療に難渋し復帰に長期間を要することがある。今回、股関節外転・外旋筋群の機能低下が鼠径部痛に関与したと考えられた症例を経験した。本症例の病態について若干の考察を踏まえ報告する。尚、症例には本発表の目的と意義について説明し同意を得た。

## 【症例紹介】

症例は、中学ソフトテニス部に所属する右打ちの男性である。5年前よりインパクト期からフォロースルー期にかけ左鼠径部痛を自覚し、疼痛の増悪と軽減を繰り返していた。今回、疼痛の増悪が持続したため当院を受診し運動療法が開始となった。

## 【単純 X 線画像】

CE 角が右側 30°・左側 31° 及び Sharp 角が両側共に 40° であった。

## 【理学所見】

本症例はインパクト期からフォロースルー期にて過度に重心を落とすフォームであった。また、疼痛の再現は anterior impingement test で得られ、エコーにて腸腰筋の深層にハイエコー像を確認し、同部に圧痛を認めた。さらに、大殿筋拘縮 test 及び Thomas test が陽性で、股関節 90° 屈曲位での内旋可動域は右側 25°、左側 10° であった。筋力検査では股関節外転・外旋運動で患側に著名な筋力低下を認めた。また、体幹前後屈時痛及び Kemp test、仙腸関節ストレステストは陰性であった。

## 【運動療法及び経過】

股関節後方支持組織の伸張性及び筋力の獲得を目的に股関節外転・外旋筋群の収縮訓練及びストレッチングを行った。その後、腸腰筋の反復収縮とストレッチングを施行した。これを週 1 回の頻度で実施し、治療 4 回目には、各整形外科検査の陰性化と股関節 90° 屈曲位での内旋可動域が 25° に改善し、腸腰筋の圧痛が消失した。また、股関節外転・外旋筋力の左右差も消失し、インパクト期からフォロースルー期での左鼠径部痛が消失した。

## 【考察】

岡野らは、鼠径部痛の原因に腰部疾患・骨盤帯疾患など多岐に渡る要因を挙げ鑑別には詳細な評価が必要としている。本症例では、腰椎及び骨盤帯由来の疼痛は各整形外科検査により否定された。本症例は、過度に重心を落としてボールを打ち、軸足となる左股関節では屈曲位での内旋・内転可動域と共に外転・外旋筋の遠心性収縮能力が要求されていた。しかし、大殿筋の伸張性低下により股関節屈曲位での内旋・内転可動域の制限を認めた。よって、インパクト期からフォロースルー期にて骨頭の前方偏位を招き、股関節前方組織に圧縮負荷が高まりやすい状態でプレーを繰り返した結果、腸腰筋の拘縮を招いたと考える。尚且つ、股関節外転・外旋筋群の筋力低下により支持性の低下も存在した。よって、治療にて股関節前方組織に対する圧縮負荷の軽減を目的に、股関節外転・外旋筋群の伸張性及び筋力の改善を行った。その後、腸腰筋の柔軟性改善を図ったことで疼痛の消失に至ったと考えた。本症例は、重心の低いフォームから股関節外転・外旋筋群の伸張性及び筋力が重要であり、同筋群の機能低下が鼠径部痛に関与したと考えられた。

## 大腿骨転子部骨折および骨幹部骨折術後において胡座位を獲得した一症例

三宅 崇史<sup>1)</sup> 稲葉 将史<sup>1)</sup> 水池 千尋<sup>1)</sup> 立原 久義<sup>2)</sup> 山本 昌樹<sup>1) 2)</sup>

1) 大久保病院 リハビリテーション科

2) 大久保病院 明石スポーツ整形・関節外科センター

キーワード：胡座位・深層外旋筋群・恥骨大腿靭帯

### 【はじめに】

今回、大腿骨転子部骨折および骨幹部骨折症例後に、胡座位を獲得した症例を担当したので報告する。なお、当該患者には本発表の目的と意義について十分に説明し、同意を得た。

### 【症例紹介】

40歳代の男性、衝突事故にて右大腿骨転子部骨折（AO分類：31-A1）と骨幹部骨折（AO分類：32-A1）を受傷し、観血的骨接合術（Long  $\gamma$ -nail 法）を施行した。

### 【理学療法評価および経過】

術後1週のROMは、膝関節屈曲（KF）80°、股関節は屈曲（HF）65°、外転（HAB）30°、外旋（HER）10°であった。運動療法は、大腿骨前脂肪体の柔軟性を保ち、中間広筋と外側広筋の収縮を促した。術後5週では、KF145°、HF80°、HAB40°、HER15°であり、外閉鎖筋、梨状筋、大腿方形筋に圧痛とHFでの伸張痛を認めたため、緊張緩和と伸張を行った。術後8週では、KF160°、HF95°、HAB40°、HER30°であり、大腿方形筋の圧痛と開排位における伸張性低下を認めた。さらに、HABでは恥骨筋、外閉鎖筋の圧痛が認められ、いずれの筋も緊張緩和と伸張を行った。術後12週では、HF100°、HAB50°、HER40°となり、胡座位は可能となったが、骨盤前傾が促せなかった。HERでは小殿筋と大腿方形筋による圧痛が認められ、緊張緩和を行った。また、これらの筋性要素が軽減されたのちに認めた開排位での疼痛に対し、恥骨大腿靭帯の柔軟性改善に努めた。術後15週では、HF100°、HAB55°、HER45°であり、胡座位での骨盤前傾を促せ、実用的なものとなった。

### 【考察】

胡座位は、膝および股関節の複合的運動を必要とし、使用頻度の高い動作であるが、関連した報告は少ない。本症例における胡座位の獲得は、その推移から、KF期、HF期、HAB期、HER期と4相に大別された。HF期では、外閉鎖筋、梨状筋、大腿方形筋の過緊張が影響したと考えた。転子部骨折に伴う後壁の損傷により同部に停止する深層外旋筋群の緊張が高まり、骨頭を前上方に偏位させHFを阻害したものと考えられた。HAB期では、恥骨筋の他、外閉鎖筋も制限因子と考えた。外閉鎖筋は、90°屈曲位における外転制限に関与することが報告されており、本症例でも同様な制限を来していたものと考えられる。HER期では、小殿筋の他、大腿方形筋の制限因子が考えられた。大腿方形筋は、股関節屈曲位からの外転と外旋により最大限に伸張されることが報告されている。また、これらの筋性要素が改善されたのちに、靭帯性要素が最終的な制限として顕在したものと考えられた。これは、大腿骨頸部の前下面を外下方に斜走しているためHAB、HERの制限因子となったものと考えられた。本症例の胡座位獲得には、骨頭求心位を考慮した深層外旋筋群の拘縮要素の解釈と、段階的なROM改善が有効であった。

# 境界型寛骨臼形成不全に出現した坐位時の鼠径部痛と腰痛に対する運動療法について

岡西尚人<sup>1)</sup> 早川智広<sup>1)</sup>

1) 平針かとう整形外科

キーワード：境界型寛骨臼形成不全・体幹機能・腸腰筋

## 【はじめに】

今回、座位時に鼠径部痛と腰痛が合併した境界型寛骨臼形成不全例の理学療法を担当した。本症例は、発症より3年近く経過していたが、体幹および腸腰筋の機能改善を目的に運動療法を実施し比較的短期間で症状の改善を得た。本症例に実施した運動療法について病態考察を交えて報告する。なお、症例には本報告の目的と意義を説明し同意を得た。

## 【症例紹介】

大学1年生の女子である。中学時代から腰痛のため接骨院へ通院していた。高校1年の秋ごろから徐々に両鼠径部痛が出現しはじめ、某整形外科病院で理学療法を受けていた。大学進学の際に併い当院での理学療法が開始となった。

## 【単純X線所見】

股関節正面像にて右CE21°、左CE19°であった。腰椎機能写では、最大伸展位の全腰椎伸展（T12下縁～S1上縁）角度70°のうち、上位腰椎（T12下縁～L3上縁）は15°、下位腰椎（L3下縁～S1上縁）は55°であった。

## 【初診時理学療法評価】

主訴は、座位時の鼠径部痛と腰痛でVAS76mmであった。骨盤前傾位にて腰痛は軽減したが鼠径部痛は増悪した。骨盤後傾位では鼠径部痛は軽減したが腰痛は増悪した。立位姿勢は股関節内旋位、骨盤過前傾位、腰椎過前弯位、頭部前方位を呈していた。歩行時には股関節の過内旋が生じ、股関節に引っかかり感と膝内側部痛を訴えた。両側の腸腰筋、腰部多裂筋、上後腸骨棘、後仙腸靭帯、梨状筋、内転筋結節からMPFLに圧痛を認めた。股関節屈曲は右80°、左80°で引っかかり感とともに鼠径部痛が出現した。腸骨をinflareに誘導すると後仙腸靭帯や梨状筋の圧痛が軽減し、股関節屈曲時の引っかかり感と鼠径部痛が軽減した。

## 【理学療法および経過】

運動療法は週に1回実施した。腸骨のinflareへの誘導ならびに腹部筋群の促通、頸胸椎伸展運動、下位腰椎多裂筋ストレッチ、大殿筋の収縮練習を実施した。腸腰筋の圧痛が軽減してからは、骨盤の前傾を抑制しながら股関節屈曲運動を実施した。加療7週間後には座位時の鼠径部痛および腰痛はVAS12mmとなった。

## 【考察】

寛骨臼形成不全では、骨頭前方剪断力軽減のために股関節過内旋位、骨盤過前傾位となりやすい。加えて、本症例は頸胸椎後弯位、下位腰椎過前弯位で腹部は低緊張であった。その結果、腸骨のinflareが生じにくく仙腸関節前方部の圧縮力低下を招き、梨状筋は攣縮状態になっていたと考えた。不安定な股関節における梨状筋の伸張性低下は、屈曲時の臼蓋前方部での圧縮力増大を招き腸腰筋の筋内圧は上昇していた。座位時鼠径部痛を回避するために骨盤を後傾位にしたことで、腰部多裂筋は遠心性収縮を強いられ後仙腸靭帯の伸張痛が出現していたと考えた。本症例の症状改善には、腹部筋群や上位背筋群の筋力強化などの体幹機能の改善と、骨頭の求心位を獲得するために腸腰筋の機能改善が必要であった。



## 靴下着脱動作で大腿前面と大転子外側に疼痛を呈した腰椎固定術後の一症例

木村 幹<sup>1)</sup>栗林 亮<sup>1)</sup>

1)松戸整形外科病院 リハビリテーションセンター

キーワード：腰椎固定術、大腿神経、大転子滑液包

### 【はじめに】

今回、腰椎固定術後に股関節周囲筋の内圧上昇や伸張性低下が生じ、靴下着脱動作時に大腿前面と大転子外側に疼痛が出現した症例を経験したので報告する。

### 【説明と同意】

本症例には本発表の目的と意義について十分に説明し、書面にて同意を得た。

### 【症例紹介】

症例は 60 歳代の女性である。股関節屈曲・内転・内旋での靴下着脱動作時に誘因なく大腿前面と大転子外側に疼痛が出現し、その後も靴下着脱動作を反復したことにより疼痛が増悪した。当院受診により股関節周囲炎と診断され理学療法開始となった。既往として 2012 年 10 月に第 4/5 腰椎固定術を施行している。

### 【理学療法評価】

主な圧痛は腸腰筋、大腿直筋起始部、内閉鎖筋、大腿神経、大転子外側に認められた。また、股関節他動屈曲 90° で大腿前面に palmar sign を訴えた。股関節屈曲 90° から内転すると大転子外側に疼痛を訴え、股関節屈曲 90° で内旋 30° とすると大腿前面と大転子外側の疼痛が増悪し、外旋 30° とすると疼痛は増悪しなかった。X 線所見では腰仙角は 38°、腰椎前弯角は 55° で腰椎前弯・骨盤前傾傾向であった。PLF test、Thomas test、Ely test、Ober test、大殿筋拘縮テストは陽性であった。仙腸関節ストレステストは陰性であった。

### 【運動療法・治療経過】

股関節周囲筋の内圧減少を目的に腸腰筋・大腿直筋・大殿筋膜張筋のリラクセーションを実施した。Thomas test、Ely test、Ober test は即時的に陰性化し、大腿前面の疼痛は緩和したが、大転子外側の疼痛に変化はなかった。その後、股関節屈曲・内旋可動域の拡大目的で内閉鎖筋のリラクセーションとストレッチを行い、大転子滑液包の摩擦軽減目的で大殿筋の横断的ストレッチを行った。その結果、可動域は股関節屈曲 90° で内旋 45° まで拡大し、その肢位における疼痛は消失した。

### 【考察】

本症例には原因の異なる 2 つの疼痛が生じていた。1 つ目の大腿前面痛は、靴下着脱動作時に腸腰筋の内圧上昇による大腿神経の圧迫ストレスが原因と考えた。本症例は腰椎前弯・骨盤前傾傾向であり、座位で腸腰筋は短縮位となる。その状態での靴下着脱動作により筋スパズムの生じていた腸腰筋の筋内圧がさらに上昇したと考えた。また竹井らは、内閉鎖筋が短縮すると股関節屈曲中に大腿骨頭の後方滑りに対して抵抗を生じると報告しており、本症例においても筋スパズムの生じていた内閉鎖筋が腸腰筋の過収縮の一因となっていたと考える。2 つ目の大転子外側部痛は、伸張性の低下した大殿筋と大転子滑液包との摩擦が原因で生じたと考えた。本症例は骨盤前傾傾向であり、座位で大殿筋は伸張位となっている。その状態で股関節屈曲・内転・内旋による靴下着脱動作を反復したことにより、大殿筋と大転子滑液包に摩擦が生じたと考えた。腰椎固定術後症例では腰椎前弯・骨盤前傾傾向となっていることにより、座位では股関節前面筋が短縮位となり、股関節後面筋が伸張位となることが原因で疼痛が生じることを経験した。

## 頰椎症性脊髄症による歩行障害により股関節痛が増悪した 1 症例

榊 佳美<sup>1)</sup> 豊田 和典<sup>1)</sup> 板垣昭宏<sup>1)</sup> 矢上健二<sup>1)</sup> 中宿 伸哉<sup>2)</sup>

1) JA とりで総合医療センターリハビリテーション部

2) 医療法人慈和会吉田整形外科病院リハビリテーション科

キーワード：鼠径部痛、仙腸関節障害、変形性股関節症

### 【はじめに】

今回、頰椎症性脊髄症の急性増悪により椎弓切除術を施行後、仙腸関節障害を合併し右股関節痛が増悪し歩行困難となった症例を経験した。歩行時痛の解釈と実施した運動療法について、考察を踏まえ報告する。

### 【症例供覧】

症例は 60 歳代女性、既往歴は右変形性股関節症である。自宅内で転倒後、歩行困難となり当院を受診した。急激な手指の巧緻性低下と下肢の筋力低下、上下肢筋の筋緊張亢進が認められ、頰椎症性脊髄症の急性増悪と診断、第 3-6 頰椎椎弓切除術が施行された。

### 【経過及び運動療法】

術後翌日より運動療法を開始したが右鼠径部痛を訴えた。術後 31 日では圧痛は腸腰筋、恥骨筋に認め、股関節可動域（右/左）は屈曲 55/110、伸展-10/10、外転 10/20、股関節屈曲位内旋 5/15 だった。他動的な股関節屈曲、内転、内旋強制にて鼠径部痛は再現した。下肢筋力は左右とも股関節周囲筋 MMT3 だった。脚長差は棘果長で 4cm 右下肢が短かった。歩行は独歩可能だったが、疼痛が強く連続歩行距離は 10m だった。右立脚期に沈下性歩行を認め、右遊脚期に振り出しの拙劣さなど失調性歩行を認めた。股関節周囲筋を中心とした運動療法を行い、運動療法 56 日後に連続歩行距離は 20m となったが、鼠径部痛が残存したため再評価した。腸腰筋、恥骨筋の圧痛は認めなかった。鼠径部痛は骨盤固定での他動的な股関節屈曲、内転、内旋強制にて消失した。PSIS～PIIS の圧痛、Newton test、Patrick test、PLF は陽性だった。以上より、鼠径部痛は仙腸関節障害由来と捉え、仙腸関節拘縮改善及び腰椎後彎域拡大を目的に運動療法を追加した。運動療法 113 日後、連続歩行距離は 150m 以上となり、鼠径部痛の著明な軽減を認め、運動療法を終了した。

### 【考察】

本症例は、転倒を機に頰椎症性脊髄症が増悪し、手術が施行された。変形性股関節症による可動域低下に加え、沈下性歩行の残存により股関節由来の疼痛が生じたと考えた。股関節周囲筋を中心とした運動療法にて、症状は改善したが鼠径部痛が残存した。骨盤固定下では鼠径部痛は再現しなかったが、骨盤非固定では再現したため、骨盤固定との関係を推察し再評価した結果、仙腸関節障害を疑う所見が得られた。仙腸関節障害由来の症状は、仙腸関節を中心とした臀部痛が主体であり、鼠径部痛のみを呈する例は少ない。本症例は変形性股関節症による沈下性歩行と頰椎症性脊髄症の増悪による失調性歩行により、股関節のみならず仙腸関節への負荷が増大したと予想された。骨盤固定下での他動的股関節操作による鼠径部痛の軽減は、明らかに股関節由来の疼痛以外を示唆するもので、重要な所見と考える。明らかな股関節由来の疼痛が疑われる例でも、骨盤固定による股関節負荷試験により疼痛の減弱が認められた場合、病態の 1 つとして仙腸関節障害を疑う必要があると思われた。

## 仙腸関節痛と脊柱矢状面アライメントの関係

鶴川 浩一<sup>1)</sup> 酒向 昭光<sup>1)</sup> 吉田眞一(MD)<sup>1)</sup> 岸田 敏嗣<sup>2)</sup>

1) よしだ整形外科クリニック

2) (株) 運動器機能解剖学研究所

キーワード：仙腸関節痛 腰椎前弯角 Pelvic angle PR-S1

### 【はじめに】

仙腸関節痛を生じた症例に対し、脊柱矢状面アライメント（以下 SSPA）に着目して治療を行うことで症状が軽減することを多く経験する。今回我々は、仙腸関節痛を生じた症例の SSPA と正常値との比較を行い、仙腸関節痛を生じた症例の特徴的な腰椎の SSPA を調査した。

### 【対象】

2013年8月5日から2015年12月3日までに仙腸関節症、仙腸関節炎と診断され、手術既往のある者、骨変形のある者、仙腸関節ブロックの効果が7割以下の者（ブロック前のVASとブロック後のVASで比較）を除外した43例（男性23例、女性20例、平均54.05±16.9歳。以下SIJ群）を対象とした。

### 【方法】

腰椎骨盤の立位側面像をレントゲン撮影した後、腰椎前弯角（Th12下縁とS1上縁のなす角、以下LLA）、Pelvic angle（大腿骨頭中心への垂線と大腿骨頭中心から仙椎後方隅角を結ぶ線のなす角、以下PA）、PR-S1（大腿骨頭中心から仙椎後方隅角を結ぶ線と仙骨上縁のなす角）を計測し、過去のLLA、PA、PR-S1正常角度の報告と比較した。レントゲン撮影は立位にて両上肢を前方に置いた肢位で行った。統計処理は二標本t検定（パラメトリック法）を用いた。

あわせて、SIJ群の後仙腸靭帯（以下PSIL）の圧痛を確認し、PSILのみに圧痛があるもの（以下圧痛有り群）と無いもの（以下圧痛無し群）に分け二標本t検定（パラメトリック法）を用いてSSPAを比較した。

### 【結果】

LLAは正常角度 $53.1 \pm 10.1^\circ$ 、SIJ群 $41.5 \pm 12.4^\circ$ であり有意に低下していた（ $P < 0.05$ ）。PAは正常角度 $18.2 \pm 6^\circ$ 、SIJ群 $24.4 \pm 7.5^\circ$ であり有意に上昇していた。（ $P < 0.05$ ）。PR-S1は正常角度 $36.2 \pm 10.1^\circ$ 、SIJ群 $33.4 \pm 7.6^\circ$ であり有意差を認めなかった（ $P \geq 0.05$ ）。

PSILの圧痛頻度は86%（37/43例）に圧痛を認めた。圧痛有り群のLLAは $28.9 \pm 10.5^\circ$ 、圧痛無し群は $41.5 \pm 7.6^\circ$ であり有意差を認め（ $P < 0.05$ ）、PAは圧痛有り群で $28.2 \pm 3.6^\circ$ 、圧痛無し群で $20.6 \pm 6.5^\circ$ で有意差を認め（ $P < 0.05$ ）、PR-S1は圧痛有り群で $36.3 \pm 3.6^\circ$ 、圧痛無し群で $37.1 \pm 10.9^\circ$ で有意差を認めなかった（ $P \geq 0.05$ ）。

### 【考察】

研究結果から、SIJ群は正常群と比べLLAが低下し、PAが上昇していた。PR-S1に有意差を認めなかったことから、LLAの低下とPAの上昇は仙骨の形状に依存しないと考える。PSIL圧痛有り群は圧痛無し群より有意にLLAが低下し、PAが上昇していることから、仙骨の後傾がPSILの疼痛に何らかの関係があるのではないかと考える。

# 体幹の回旋動作が発症の誘因となった上殿皮神経障害の一症例

中嶋 康之<sup>1)</sup>、源 裕介<sup>1)</sup>

1) 千葉こどもとおとなの整形外科 リハビリテーション科

キーワード：上殿皮神経 絞扼性神経障害 広背筋

## 【はじめに】

上殿皮神経（superior cluneal nerve：以下 SCN）は分枝が腰背筋膜下を走行し、腸骨稜を乗り越える際に通過する osteofibrous tunnel において絞扼されることが腰痛の原因になると報告されている。さらに SCN 障害は、スポーツ動作に伴う体幹回旋動作が SCN 障害に関与したとの報告が存在し、体幹屈曲及び回旋などが関与している可能性も示唆されている。今回、長時間の座位姿勢を有し、体幹回旋動作をきっかけに殿部痛が発症した症例を経験したため若干の考察を加え報告する。尚、症例には本発表の目的と意義について十分に説明し、同意を得た。

## 【症例紹介】

症例は 40 歳代の男性である。仕事で会議や出張が多く長時間の座位姿勢を有し、また週一回のゴルフが趣味である。現病歴は、1 ヶ月前よりゴルフ後に右腰部から殿部に疼痛を自覚していた。ここ最近、長時間の座位時の疼痛出現及び、ゴルフ後の疼痛の増悪を訴えたため当院を受診し、運動療法開始となった。

## 【初診時理学療法評価】

上殿皮神経内側枝・外側枝に圧痛を認め、長時間の座位姿勢と同様の疼痛を認めた。筋緊張亢進は多裂筋、広背筋に認めた。可動域制限を股関節内旋に認め、座位姿勢は骨盤後傾位であった。整形外科テストは、kemp test は右で陽性、PLF test は両側にて陽性であった。また kemp test、PLF test の際に右殿部への疼痛が確認された。さらに大殿筋 test・広背筋 test にて右側のみ殿部痛の再現痛を確認した。またゴルフでの動作分析ではアドレス時に骨盤後傾及び胸椎の後弯が存在していた。

## 【運動療法及び経過】

運動療法は①上殿皮神経の entrapment 除去、②上殿皮神経の滑走改善、③座位姿勢及び股関節可動域制限の改善を中心に実施した。①に関しては大殿筋及び広背筋ストレッチを実施した。②に関しては大殿筋の収縮を利用して上殿皮神経の滑走を促した。③に関しては骨盤の前傾を促すため腸腰筋の収縮訓練及び、梨状筋のストレッチを実施した。約 3 ヶ月後に長時間の座位姿勢及びゴルフ後の殿部の疼痛は消失し、運動療法終了となった。

## 【考察】

SCN の entrapment が発生する要因は様々だが、本症例の症状の発生要因は長時間の座位姿勢による骨盤後傾により広背筋の伸張が高まり、腰背筋膜での SCN の entrapment がいつ生じてもおかしくはない状況であった。そこにゴルフ動作による体幹回旋動作で、広背筋の伸張に伴う圧迫ストレスが増大して、SCN の疼痛閾値が限界に達し、殿部痛が発生したと考えられた。そのため治療においては、きっかけとなった体幹回旋を伴うゴルフスイングの修正が行われるべきであると考えられるが、本症例においては大殿筋及び広背筋のストレッチに加え、主原因である malalignment の修正の方が entrapment を改善するために重要な治療であったと考えられた。

# 多裂筋と大殿筋の筋連結部での癒痕と癒着が原因と考えられた腰殿部痛の1症例

愛甲雄太<sup>1)</sup> 酒向昭光<sup>1)</sup> 吉田眞一(MD)<sup>1)</sup> 岸田敏嗣<sup>2)</sup>

1)よしだ整形外科クリニック

2)(株)運動器機能解剖学研究所

キーワード：MF/GMAX、癒痕と癒着、腰殿部痛

## 【はじめに】

松原は、大殿筋(以下 GMAX)の S1～S3 背側面に存在する筋線維と多裂筋(以下 MF)の間に、膜様の腱を介する筋連結(MF/GMAX)があったと報告している。今回、その部位での癒痕と癒着が疼痛の原因と考えられた1症例を経験した。理学療法を実施した結果、疼痛の改善を認めた為報告する。症例には発表にあたり同意を得た。

## 【症例紹介】

30代男性。2m程の高さから転落により右殿部を強打し、右腰殿部痛により歩行困難となる。受傷後、3年程他院にて外来通院を繰り返した後、当院受診し、右仙腸関節炎、筋筋膜性腰痛症と診断される。仙腸関節ブロックと運動療法にて開始14w時には仙腸関節性の疼痛の改善を認めた。しかし、長時間の骨盤後傾坐位での右腰殿部痛が残存した。

## 【理学所見(開始14w時)】

One point indication sign と圧痛を下後腸骨棘内側に認め、GMAX を近位に寄せると同部での圧痛の減少を認め、遠位へ牽引すると圧痛の増加を認めた。GMAX は MMT 5 も同部に収縮時痛を認めた。エコーにて観察すると、MF/GMAX が高輝度であり、組織間の境界線が不明瞭であった。同部の probe compression test は陽性であったが、ドプラ所見は認めなかった。ピカネイト注射を同部にした結果、疼痛の改善を認めた。また、PLF-T と GMAX 上部線維の伸張 test は軽度陽性であった。その他の腰仙部後方組織の明らかな圧痛は認めず、仙腸関節ストレス test は陰性であった。可動域は体幹屈曲・回旋や側屈、股関節屈曲の制限は認めなかった。

## 【運動療法及び経過】

治療目的は、MF/GMAX の機械的刺激除去とし、癒着の剥離操作と MF と GMAX 上部線維のストレッチや反復収縮を実施した。結果、下後腸骨棘内側での圧痛の減少や PLF-T と GMAX 上部線維の伸張 test の陰性化、GMAX 収縮時痛の低下を認めた。開始17w時には、骨盤後傾坐位での右腰殿部痛の改善を認めた。

## 【考察】

本症例では、GMAX の操作により MF/GMAX での圧痛に変化を認めた。加えて、仙腸関節の所見が陰性化した後に右腰殿部痛が残存していたことや胸腰筋膜や腸腰靭帯、大殿皮神経の所見を認めなかったことから、右腰殿部痛の原因は MF/GMAX の癒痕と癒着であると考えた。癒痕組織に神経線維が豊富になっているとされる報告や癒痕に対して生理的食塩水の注射により除痛効果があるとされる報告より、癒痕が疼痛の原因になると考えた。運動療法で、癒着部の他方向への滑走性の再獲得と癒痕組織に関与する MF と GMAX の伸張性の再獲得により、MF/GMAX の機械的刺激が緩和され、疼痛の改善が出来たと考えた。腰殿部痛の原因には様々な組織が考えられる為、それらの解剖学を理解し鑑別することが重要であると再認識した。

## 脛骨近位内側の半膜様筋腱付着部に疼痛を認めた一症例

一氏幸輔<sup>1)</sup> 赤羽根良和<sup>1)</sup> 永田敏貢<sup>1)</sup> 小瀬勝也<sup>1)</sup> 大西貴之<sup>1)</sup> 棚瀬泰宏<sup>1)</sup> 佐藤真司 (MD) <sup>1)</sup>

1) さとう整形外科

キーワード：半膜様筋腱 疼痛 超音波画像

### 【はじめに】

脛骨近位内側部には、鷲足腱や内側側副靭帯 (MCL) の他に半膜様筋腱 (SMT) が付着する。このため脛骨近位内側部障害において、的確な治療の実施には鑑別テストを実施し、トリガーを明確にしておくことが重要となる。今回、脛骨近位内側部障害において、半腱様筋腱 (STT) と SMT の鑑別に圧痛所見と超音波画像が有用であった症例を経験したので報告する。

### 【症例】

診断名は左膝関節炎。10 歳代男性、2 週間前に走行練習を行った後から左脛骨近位内側部障害が出現した。その後、歩行時痛が増悪してきたため当院を受診し、理学療法を開始した。本研究の実施に当たっては、所属機関の定める申請規定、患者個人情報保護規則を遵守し、口頭と書面にて本人へ説明し同意を得た。

### 【臨床所見】

関節可動域は、膝関節屈曲 120°、伸展 0°、SLR40/40 であった。荷重時の膝外側角 (FTA°) は 174/176 であった。立位姿勢は、膝関節軽度外反位であった。圧痛所見は、膝関節を軽度屈曲位、股関節を軽度外転・外旋位とした背臥位肢位で、SMT 5 分岐のうち Distal attachment site of tibial MCL 後方の Inferior arm SMT (I-SMT) に認めた。また、歩行の立脚期に膝内側部痛を認めた。トリガーとなる筋の選択的伸張テストは、股関節屈曲・内転位での膝関節伸展と、膝関節外反・外旋位で陽性であった。超音波画像では、I-SMT で fibrillar pattern に不整像を認めた。

### 【運動療法】

本症例に生じた脛骨近位内側部障害は、I-SMT に起因した付着部症と解釈し、林らの方法に準じて半膜様筋のリラクゼーションを実施した。運動療法は 1 週間に 1-2 回実施し、理学療法開始から 2 週間には関節可動域が膝関節屈曲 155、SLR55/55 となり、圧痛所見が消失し走行練習が可能となった。

### 【考察】

赤羽根ら (2012) は、鷲足炎におけるトリガー筋鑑別検査として股関節屈曲・内転位での膝関節伸展で STT が選択的に伸張されると報告しているが、この方法では SMT も伸張されるためトリガー筋の鑑別には更に検査が必要となる。今回、圧痛所見が鷲足腱ではなく I-SMT で確認され、超音波画像でも I-SMT に fibrillar pattern の不整を認めた。このことから脛骨近位内側部障害で STT と SMT を鑑別するには、選択的伸張テストの他に、鷲足腱と SMT の圧痛所見、超音波画像が有用となる可能性が考えられた。病態を明確にすることは、良好な治療成績を得るために必要であると考えられる。

## 膝関節深屈曲領域で伏在神経領域に疼痛を呈した一症例

大窪 惇希<sup>1)</sup> 吉川 友理<sup>2)</sup> 山本 昌樹<sup>3)</sup>

1) 上田整形外科クリニック スポーツ関節鏡センター

2) 大久保病院 リハビリテーション科

3) 大久保病院 明石スポーツ整形・関節外科センター

キーワード：伏在神経 絞扼性障害 膝関節深屈曲

### 【はじめに】

末梢神経に伴う疼痛は、神経の過牽引や絞扼によって生じる。今回、膝関節深屈曲領域において、伏在神経領域に疼痛を呈した症例を経験した。疼痛の発生機序と解釈、本症例の経過と治療について報告する。なお、当該患者には本発表の目的と意義について十分に説明し同意を得た。

### 【症例紹介】

症例は 40 歳代の女性で、スキー滑走中に谷側の左後方に転倒し受傷した。翌日、当院を受診し「左膝前十字靭帯 (ACL) 損傷」と診断され、同日理学療法が開始となった。受傷 3 週時に下腿内側から内果周辺の違和感が出現し、受傷 7 週時に膝関節屈曲時に膝内側と内果周辺の疼痛が出現した。関節可動域 (ROM) 改善を目的に理学療法を行っていたが、疼痛のために ROM 獲得に難渋した。

### 【理学療法評価】

受傷 11 週時の膝 ROM は、屈曲 140° の膝関節屈曲最終域で膝内側と内果周辺に疼痛が生じた。圧痛は内転筋管、縫工筋、内側広筋、大内転筋、薄筋に認め、膝内側や内果に圧痛は認められなかった。膝内側と内果周辺の疼痛は内転筋管を押圧することで再現され、膝関節屈曲時の疼痛は股関節外転位で増強し、股関節内転位で軽減した。また、膝関節屈曲時の縫工筋と内側広筋の後方移動は、健側と比較して減少していた。これらの所見より、伏在神経の絞扼に伴う疼痛であると判断した。

### 【治療経過】

伏在神経の絞扼と滑走改善を目的に、圧痛を認めた筋のリラクゼーションとストレッチング、縫工筋と内側広筋の後方移動改善操作、疼痛が生じない状況における伏在神経滑走改善操作を行った。受傷 13 週時の膝 ROM は屈曲 150°、内転筋管押圧による放散痛は消失し、膝関節屈曲に伴う膝内側と内果の疼痛は軽減した。

### 【考察】

伏在神経損傷は、ACL 損傷と同様の knee in&toe out (KITO) の強制肢位で生じる。本症例は、スキー滑走中の KITO 強制肢位での受傷機転であり、ACL と共に伏在神経損傷を呈したものと推察される。伏在神経は、大腿神経から分岐し内転筋管を通過した後、縫工筋を貫通または同筋の後縁を回って前方に向かい、膝蓋下枝と内側下腿皮枝に分かれる。伏在神経領域の疼痛は、膝関節深屈曲において伏在神経を取り囲む筋の攣縮が筋内圧を上昇させ、縫工筋と内側広筋の後方移動制限も合わさって、伏在神経の滑走障害が生じたことが要因と考えられた。伏在神経の絞扼および過牽引を改善するべく、内転筋管周囲の筋内圧を減少させ、膝関節屈曲に伴う筋の後方移動を改善し、神経自体の滑走性を改善させたことが、疼痛を軽減したものと考えられた。通常の関節運動では生じない疼痛には、何かしらの神経障害が伴うことが多いため、また身体機能の変化に伴う遅発性神経障害の理解には、受傷機転の把握と共に損傷される可能性がある末梢神経について、詳細な解剖学的知見の理解が必要であることを再認識することができた。

# 陳旧性脛骨顆間隆起骨折に対して手術療法が施行された一症例 ～膝関節の伸展時痛に対する理学療法～

柳沢 竜太<sup>1)</sup> 中嶋 康之<sup>1)</sup> 源 裕介<sup>1)</sup>

1) 千葉こどもとおとなの整形外科 リハビリテーション科

キーワード：脛骨顆間隆起骨折 外側半月板 膝蓋下脂肪体

## 【はじめに】

脛骨顆間隆起骨折は Meyers (Zariczny) 分類にて type I、II は保存療法、整復不能な type II、III、IV は手術療法が選択され、多くの症例は新鮮例で手術療法が選択される。陳旧性症例（保存療法）では前十字靭帯機能不全に伴う半月板損傷、骨片の転位残存による伸展制限を引き起こすとの報告があるが、運動療法に関する報告は少ない。今回、陳旧性症例に対して手術療法が施行された症例を経験し、術後運動療法について若干の考察を加えて報告する。なお、症例には本発表の目的と意義について十分に説明し、同意を得た。

## 【症例紹介】

症例は 10 歳代の男性で、2013 年秋頃にレスリングの練習中に左脛骨顆間隆起骨折を受傷し、保存的に加療を行った。2015 年 12 月、レスリング中の膝くずれと練習後の疼痛増悪を認め、膝関節伸展制限を呈していた。MRI で脛骨顆間隆起骨折を認め、他院にて手術療法が施行された。

## 【手術所見】

脛骨顆間隆起骨折 (Meyers 分類 type III) に対して関節鏡視下偽関節手術を施行された。剥離していた骨片に対してプルアウト固定を行い、その状態からフィクソープスクリューで固定された。術中所見は、骨片の固定性は良好で、0～90°で転位なく、術前に弛緩していた前十字靭帯の緊張は回復していることが確認された。

## 【理学療法評価】

当院では術後 2 週より担当し、膝関節の可動域は伸展が -10°、屈曲が 60°であった。圧痛は外側広筋、膝窩筋に認めた。最大伸展時に膝蓋下脂肪体 (以下 IFP) に NRS は 7 の疼痛を認めた。超音波画像診断装置 (以下エコー) では膝関節伸展時に、IFP の機能的変形能の低下と外側半月板 (以下 LM) の前方移動量の低下を認めた。

## 【理学療法内容並びに経過】

治療は LM の前方移動と IFP の柔軟性改善を第一選択とした。IFP のストレッチング、膝窩筋と半膜様筋の反復収縮とストレッチング、大腿四頭筋の収縮を利用した半月膝蓋靭帯及び IFP を介しての LM の前方移動を誘導する操作を中心に行った。術後 6 週の可動域は伸展 -5°、屈曲 140°であった。最大伸展時の疼痛は IFP に NRS は 3 と軽減を認めた。術後 14 週で伸展可動域が 0 度を獲得し NRS は 1 となった。エコー上でも IFP の柔軟性と LM の前方移動に改善が見られた。

## 【考察】

Kocher らによる 80 例の骨未成熟患者の脛骨顆間隆起骨折の後ろ向き調査で、内側・外側半月板もしくは膝横靭帯の挟み込みがみられ、type II、type III でそれぞれ 26%、65% と報告があり、本症例においても同様の状況が考えられた。加えて、本症例はレスリング競技の特性に伴うストレスと手術侵襲に伴うストレスによって IFP の変性が生じ、さらに半月板の前方移動が障害され、今回の現象が起きたと考えた。そのため、本症例のエコーにおける LM の評価は必須であり、今回の伸展制限の原因を改善する有効な手段であったと考えた。なお、本症例に対してはまだ運動療法を継続しており、発表に際して経過を加えて報告する予定である。



## 膝蓋腱再断裂により、半腱様筋腱・人工靭帯を使用した膝蓋腱再建術を施行した一症例

辻村尚紀<sup>1)</sup>、関真一郎<sup>1)</sup>、渡邊陽<sup>1)</sup>、植松良則<sup>1)</sup>、中宿伸哉<sup>2)</sup>

1) 西坂整形外科 リハビリテーション科

2) 吉田整形外科病院 リハビリテーション科

キーワード：膝蓋腱断裂、膝蓋骨下極骨折、人工靭帯

### 【はじめに】

膝蓋骨下極部骨折、膝蓋腱断裂は比較的稀な外傷とされている。Gold Standard とされる手術方法は確立されておらず、個々に応じた運動療法を行う必要がある。今回、人工靭帯・半腱様筋を使用した膝蓋腱再建術症例を経験したので、運動療法と考察を踏まえ報告する。

### 【説明と同意】

症例には本発表の目的と意義について十分に説明し、書面にて同意を得た。

### 【症例紹介】

症例は 50 歳代男性。屋外をジョギング中に転倒し受傷。受傷直後に病院受診せず、3 か月後に当院受診した。初回手術として、膝蓋骨下極部骨折に対して Zuggurtung 法により固定した。その後、運動療法は行われず、さらに膝蓋骨下極部の再剥離を認めたため、初回手術 10 週後に半腱様筋腱、Telos 人工靭帯を使用した膝蓋腱再建術を施行した。Dr より、膝蓋腱、膝蓋脛骨靭帯は退行萎縮し、強度は不十分であるとのことだった。4 週間のギプス固定後、外来にて運動療法開始となった。

### 【画像所見】

X 線所見では、Insall-Salvati 法における Lt/Lp 比を継時的に確認すると、初回術前 3.0、初回術後 1.2、再手術前 2.0、再手術後 1.6、再手術後 4 週にて 1.6、再手術後 8 週 1.7 であり以降数値に変化はない。

### 【運動療法評価および経過】

運動療法開始時（再手術後 4 週）、膝関節屈曲 60°、伸展-5°であった。再手術後 16 週では、膝関節屈曲 130° 伸展-5°となり、膝関節屈曲最終域にて膝蓋骨下極部、脛骨粗面部に疼痛を認めた。膝関節屈曲位での膝蓋下脂肪体の圧痛、触診より柔軟性低下の所見が認められた。また、スクワット動作において膝関節屈曲 80°にて同部位に痛みを訴えた。再手術後 24 週にて膝関節屈曲 145°となり、膝蓋骨下極部、脛骨粗面部での伸張痛が消失した。スクワット動作は膝関節屈曲可動範囲内にて疼痛なく実施できるようになった。

### 【運動療法内容】

運動療法は、再手術前の骨片転位が大きく、2 度の連続した膝蓋下への手術侵襲、移植腱の強度を考慮して再手術後 8 週までは膝屈曲 90°までの可動域訓練を行い、膝蓋骨上方組織の拘縮予防を目的とした運動療法を実施した。再手術後 8 週以降膝蓋骨下方組織への治療を追加した。再手術後 16 週以降、膝蓋下脂肪体、深膝蓋下滑液包、膝蓋下滑膜ヒダに対する治療を実施した。

### 【考察】

Siwek らは、陳旧例や治療の遅れた症例では修復が困難であり、成績不良であると述べられており、本症例は再建膝蓋腱の elongation が起こらないように運動療法を行う配慮が必要だと考えられた。本症例では、再手術後 8 週以降に膝蓋骨下方組織の運動療法を実施したが、再手術後 16 週にて膝蓋下脂肪体の柔軟性低下が残存しており膝蓋骨尖部、脛骨粗面部の疼痛を引き起こしていたと推察した。膝蓋下脂肪体、膝蓋下滑膜ヒダに対するモビライゼーションを追加した結果、疼痛の改善が図られた。再建靭帯の強度を押し量ることは困難であるため、Lt/Lp 比を継時的に観察し、再断裂や elongation を防ぎ、機能改善をはかる必要があると考えられた。

## 変形性膝関節症における圧痛部位と治療期間との関係

早川 雅代<sup>1)</sup> 山下 綾乃<sup>1)</sup> 舞弓 正吾<sup>1)</sup> 柳田 鷹王<sup>1)</sup> 開沼 翔<sup>1)</sup> 福田 奨悟<sup>1)</sup> 八木 茂典<sup>1)</sup>

1) 東京関節外科センター昭島整形外科 スポーツリハビリテーション部

キーワード：変形性膝関節症 圧痛部位 動作時痛 治療期間

### 【はじめに】

本邦では、変形性膝関節症（以下：膝 OA）にて疼痛を有する膝 OA 患者は、約 1,000 万と報告されている。第 24 回本学会において、我々は、膝 OA における X 線と圧痛部位の関係を報告した。圧痛部位は、膝蓋下脂肪体（以下：IFP）、半膜様筋付着部（以下：SM）に認める例が多かった。今回、圧痛部位と治療期間との関連を明らかにすることを目的とした。

### 【対象と方法】

対象は、膝 OA 内側型と診断され、Home exercise を中心とした運動療法を施行し、主訴消失時まで追跡できた 221 名 262 膝である。方法は、カルテ情報より以下の項目を後ろ向きに検討した。検討項目は、X 線評価、初診時の主訴（歩行時痛、起立時痛、階段昇降時痛）、圧痛部位（IFP、SM、鷲足：以下 Pes）、治療期間（初診時から主訴が消失するまでの期間）とした。圧痛部位により、以下の 7 群に分類した。A 群：IFP、B 群：Pes、C 群：SM、D 群：IFP+Pes、E 群：IFP+SM、F 群：Pes+SM、G 群：IFP+Pes+SM とした。統計学的検討は、Bonferroni/Dunn 法を用いた。有意水準は 5%未満とした。なお、本発表の目的と意義について説明し同意を得、情報の取り扱いについては倫理的配慮として、個人を特定する氏名、生年月日を削除して行った。

### 【結果】

A 群：99 膝、B 群：14 膝、C 群：3 膝、D 群：34 膝、E 群：72 膝、F 群：10 膝、G 群：30 膝だった。主訴に関して、歩行時痛を A 群：56.0%、B 群：48.6%、C 群：33.3%、D 群：44.4%、E 群：81.7%、F 群：75.0%、G 群：73.3%、起立時痛を A 群：66.3%、B 群：72.4%、C 群：66.7%、D 群：53.7%、E 群：77.8%、F 群：85.4%、G 群：75.0%、階段昇降時痛を A 群：71.9%、B 群：74.3%、C 群：66.7%、D 群：77.8%、E 群：85.4%、F 群：75.0%、G 群：83.3%に認めた。治療期間は、A 群：34.9 日、B 群 76.3 日、C 群 78.5 日、D 群：69.7 日、E 群：108.6 日、F 群：102.7 日、G 群：114.2 日だった。統計学的検討では（3 膝の C 群を除外）、A 群は B・D・E・F・G 群に対し、B・D 群は E・F・G 群に対し、主訴消失までの治療期間が有意に短かった。

### 【考察】

圧痛部位は、第 24 回本学会報告同様、IFP 群に続いて IFP+SM 群が多かった。主訴と圧痛部位との関係では、歩行時痛と階段昇降時痛は IFP+SM 群、起立時痛は Pes+SM 群との関係が最も大きかった。治療期間は、IFP 群、Pes 群、IFP+Pes 群は約 1~2 ヶ月と有意に短かった。IFP+SM 群、Pes+SM 群、IFP+Pes+SM 群は、約 3~4 ヶ月の治療期間を要した。

IFP は、疼痛の閾値が低い為に疼痛を生じやすいが、柔軟性改善により、早期に疼痛を改善できたと考えられた。Pes は、膝屈曲内旋に作用する為、脛骨過外旋していると、起立時の膝伸展時に伸張ストレスを受けると考えられた。脛骨過外旋と柔軟性の改善により、比較的早期に疼痛改善が可能と思われた。SM は grade I~IV の OA 進行に伴い、圧痛が増加していた。SM が付着する関節包の肥厚・線維化、伸張性低下により疼痛が生じ、主訴消失に時間を要したと考えた。圧痛部位により、主訴消失までの治療期間が予測できる可能性が示唆された。

## 右変形性膝関節症に対し外側高位脛骨骨切り術を施行後、右膝関節外方動揺性が残存した一症例

尾池健児<sup>1)</sup> 秋田哲<sup>1)</sup> 瀧原純<sup>1)</sup> 村野勇<sup>1)</sup>

1) 総合病院 土浦協同病院 リハビリテーション部

キーワード：変形性膝関節症 膝関節外方動揺性 足底挿板療法

### 【はじめに】

外側高位脛骨骨切り術（以下、Closed Wedge HTO）は、人工関節を適応しにくい比較的若年者で活動性が高く、膝の内反変形が軽度な症例に考慮される手術である。今回、高度変形を有していたが、年齢と活動性を考慮し Closed Wedge HTO が施行された症例を経験した。独歩獲得後に認めた右膝関節外方動揺性に対して足底挿板で対応したところ、動揺性の軽減と歩行能力の改善を認めたため以下に報告する。

### 【症例紹介】

症例は 50 歳代の女性で、17 年前に前十字靭帯（以下 ACL）を損傷し、保存療法で経過されていた。10 年前から右膝関節に疼痛出現し、右変形性膝関節症と診断された。手術目的で当院へ入院され、Closed Wedge HTO が施行された。手術は、腓骨は骨幹部中央で約 1cm の骨切除を行い、脛骨に対しては、脛骨近位外側アプローチで展開し、近位外側を楔形切除した。脛骨粗面の骨切と内側皮質までの骨切後、後方の骨を切除し、脛骨近位外側面をプレートで固定した。

### 【説明と同意】

症例には、本発表の目的と意義について口頭にて十分に説明し、書面にて同意を得た。

### 【画像所見】

Kellgren-Lawrence 分類は Grade IV であった。術前的大腿脛骨角は 191°、術後は 175° であった。術前の Insall-salvati 法は 1.51、術後は 1.17 であった。

### 【理学療法経過および理学所見】

術前の理学所見は、膝関節可動域は伸展 -5°、屈曲 140°、筋力は Extension lag が 10° であった。術後翌日から右下肢免荷で理学療法を開始した。術後 4 週で全荷重が許可されたが、右立脚期に膝関節外方動揺性が出現していた。術後 16 週の理学所見は、関節可動域は伸展 0°、屈曲 135°、筋力は、Extension lag が 10° 残存していた。整形外科的テストは、右膝関節の Lachman test と前方引き出しテスト、内反ストレステストで陽性であり、後外側回旋不安定性は認めなかった。歩行は、立脚初期に足部の回外接地と下腿の過内旋を認め、膝関節外方動揺性を呈していた。長距離歩行後は右膝関節内側に疼痛が残存していた。

運動療法では、テーピングにて足部の回外と下腿の内旋を制動すると、即時的に下腿過内旋が軽減したため、足部回外と下腿内旋制動の目的に足底挿板を施行した。並行して、内側広筋の筋力増強練習を行い Extension lag の改善を図った。足底挿板療法後は長距離歩行後の疼痛が軽減した。

### 【考察】

本症例は ACL 不全と術後のアライメントの変化のため、立脚初期に下腿の過内旋と膝関節外方動揺性を呈した。Extension lag の残存が、より動揺性を助長させ、長距離歩行後に疼痛を生じていたと考えた。足底挿板療法と運動療法で対応したところ動揺性の軽減と歩行能力の改善が図れた。

一般的に重度の変形性膝関節症では、足底挿板療法や運動療法の効果は認めにくい。本症例は、Closed wedge HTO を施行し、FTA の矯正が得られたことで足底挿板療法と運動療法の効果を認めたと考えた。

今後の課題として、残存した膝関節動揺性を代償すべく、さらなる足部機能の改善を図るとともに、関節症の増悪予防のための活動量調整や ADL 指導について支援を継続する。

## 腸脛靭帯炎と膝窩部痛を呈したマラソンランナーの理学療法経験

服部隼人<sup>1)</sup> 永井教生<sup>1)</sup> 小野志操<sup>1)</sup>

1)京都下鴨病院 理学療法部

キーワード：腸脛靭帯炎・骨盤前傾位・膝窩部痛

### 【はじめに】

ランニングにより腸脛靭帯炎と同時に同側の膝窩部痛が生じた症例の理学療法を経験した。これらの疼痛に対して先行文献では腸脛靭帯（以下、ITT）の柔軟性の改善や足底挿板を用いた理学療法が報告されている。今回、骨盤の前傾位を是正することで疼痛が消失し競技復帰に至ったため、その治療経過について考察を加えて報告する。なお、症例には本発表の目的と意義について十分に説明し、同意を得た。

### 【症例紹介】

症例は40歳代後半の男性である。3ヶ月前に出場したマラソン大会にて右大腿遠位外側部と右膝窩部に疼痛が出現した。数日経過を観察したが階段昇段時の疼痛が残存し、競技復帰が困難であったため1ヶ月後に当院を受診し、右腸脛靭帯炎と診断を受け理学療法が開始となった。

### 【理学療法評価】

大腿遠位外側部の疼痛は Squating test の toe-in で疼痛が増強した。Grasping test、Ober test 変法、大殿筋拘縮 test は陽性、圧痛は大腿骨外側上顆と外側広筋に認められた。SLR の可動性は下腿内旋位で制限を認めた。MMT では大殿筋、中殿筋ともに4であった。膝窩部の疼痛は膝関節自動屈曲時に認め、下腿の内旋は制限されていた。圧痛は膝窩筋、大腿二頭筋に認めた。Posterolateral drawer test は陰性、Dial test は左右差を認めなかった。立位における骨盤は前傾位であり、Thomas test は陽性であった。ランニング動作は右踵接地時に後足部は回外していた。立脚初期に外側スラストが認められた。また立脚中期に Trendelenburg 徴候を認めた。踵離地には下腿外旋が見られ、遊脚期では股関節の内転が著明であった。

### 【治療内容と経過】

骨盤前傾位を改善するために腸腰筋のリラクゼーション及び骨盤の後傾を誘導した。ITT の緊張を抑制する目的で、大殿筋、大腿筋膜張筋、外側広筋に対してリラクゼーションを行った。そして、下腿内旋制限に対して、大腿二頭筋のリラクゼーションを行った。治療2回目で Squating test、Grasping test、Ober test 変法は改善し、立位時の骨盤前傾が軽減するとともに大腿遠位外側部の疼痛は消失した。膝窩部痛に対しては下腿内旋誘導を目的にテーピングを使用するとともに、膝窩筋の収縮を促す下腿内旋運動を行った。治療7回目で膝窩部の疼痛は消失し、長距離でのランニングが可能となった。

### 【考察】

本症例はランニング動作時に骨盤が前傾位で Trendelenburg 徴候が認められ、骨盤の側方を支持する殿筋群の筋出力が低下していた。そのため、側方支持に大腿筋膜張筋が過剰に働くかたちとなり、ITT の緊張が亢進し、大腿遠位外側部痛が生じたと考えた。膝窩部の疼痛は、緊張の高い ITT 遠位部が解剖学的に連結をもった大腿二頭筋筋膜を緊張させ、立脚後期に膝関節屈曲に伴う下腿外旋を誘発し、膝窩筋の過剰な収縮により生じたと考えた。ITT に対する運動療法では ITT そのものの柔軟性の獲得や足底挿板を用いた下肢アライメント補正といった治療法が選択されることが多い。本症例を経験して ITT に対する運動療法では骨盤のアライメント評価も併せて行う必要があると考えられた。

## 外果裂離骨折後に残存した外果周辺部痛の解釈について

岡西 尚人<sup>1)</sup> 上川 慎太郎<sup>1)</sup>

1) 平針かとう整形外科

キーワード：外果裂離骨折 外果周辺部痛 脂肪体

### 【はじめに】

足関節内反捻挫後の外果周辺の遺残疼痛の病態としては、腓骨筋腱炎や腓骨筋腱脱臼、足根洞症候群などが挙げられる。今回、外果裂離骨折後に外果周辺部痛が残存した症例の理学療法を担当した。長短腓骨筋腱の深層に存在する脂肪体の柔軟性に着目し治療を実施して良好な結果を得た。今回、エコー観察で得られた画像所見と実施した治療を交えて報告する。尚、症例には本報告の趣旨を説明をし承諾を得た。

### 【症例紹介】

症例は 60 歳代後半の女性である。某日、路肩を歩行中に右へ転倒し当院にて外果骨折と診断された。保存的加療が選択され約 4 週間のギプス固定を施行された。ギプス除去後に通常歩行は可能となった。趣味のフラダンス時に外果周辺部痛が残存するため受傷 8 週経過後に理学療法が開始となった。

### 【初診時理学療法評価】

足関節最大底屈時に外果下端後方の深部に疼痛を訴えた。足関節背屈角度は患側 30°、健側 30°、底屈角度は患側 45°、健側 50°であった。圧痛部位は、外果後下部を one point indication で示した。足根洞に圧痛はなく足関節背屈外反時に腓骨筋腱の脱臼は生じなかった。

### 【エコー画像所見】

日立アロカメディカル超音波診断装置 Noblus を用いた。観察肢位は足関節軽度底屈位とした。観察部位は、外果、踵骨側壁、短腓骨筋腱で囲まれた領域（以下、関心領域）とした。ドプラでは血流増生像は認めなかった。足部の内外転時の関心領域の動態を健患側で比較した。患側の動態は健側のそれより緩慢であった。

### 【運動療法および結果】

関心領域に指を当て足部の内外転を数分間繰り返した。再度、エコーにて観察すると、関心領域の動態は活性化した。圧痛は軽減し足関節最大底屈時痛も軽減した。セルフエクササイズとして指導し 1 週間後の来院時には症状は消失した。

### 【考察】

外果裂離骨折は、足関節背屈位で固定された状態で距骨に内転ストレスが加わり、踵腓靭帯の過緊張により外果下端部が牽引されて生じる。骨損傷は軽微であり一般的には足関節機能の回復は順調で予後は良好である。今回観察した部位は、深層に踵腓靭帯が表層には腱鞘に包まれた長短腓骨筋腱が走行している。足関節の運動に伴い長短腓骨筋腱は、近位遠位に移動するだけでなく矢状面上の動きが生じる。腱の走行が変化する部位では、他組織間との滑走性を維持するために脂肪体が存在している。今回の疼痛は、外果下端部の骨折後に脂肪体の柔軟性が低下したことが関与していたと考えた。

# 足関節果部骨折術後患者における足関節可動域制限に関する一考察 —超音波画像診断装置による前脛骨筋動態評価—

村野勇<sup>1)</sup> 蛭原文吾<sup>1)</sup> 高坂千恵<sup>1)</sup> 川上裕貴<sup>1)</sup> 尾池健児<sup>1)</sup> 瀧原純<sup>1)</sup> 秋田哲<sup>1)</sup> 橋本貴幸<sup>1)</sup>

1) 総合病院土浦協同病院 リハビリテーション部

キーワード： 超音波画像診断装置 前脛骨筋 足関節可動域

## 【はじめに】

超音波画像診断装置（以下超音波検査）を用い、脛骨下端で前脛骨筋腱外側縁を基準とした脛骨前縁と深筋膜間（tibia-deep fascia distance：以下 T-Fd）の計測から、健患側差の特徴や関節可動域（以下 ROM：Range of Motion）制限への関与について明らかにしている。また、患側 T-Fd 変化率は低値であり、軟部組織性拘縮による前脛骨筋の運動性低下が考えられた。そこで今回、超音波検査により前脛骨筋腱の長軸像での観察をすると共に、足 ROM 制限への関与について検討した結果、若干の知見が得られたため以下に報告する。

## 【対象】

対象は 10 名で男性 6 名、女性 4 名、年齢 40.5 [29.3-62.3]（median[25th-75th percentile]）歳、術後経過日数 38.5 [22.8-51.5] 日である。症例には、本発表の目的と意義について口頭にて説明し同意を得た。

## 【方法】

測定肢位は背臥位、膝関節屈曲 30 度にて、評価項目は足 ROM の底背屈角度および超音波検査にて脛骨下端までの脛骨前縁と前脛骨筋腱下縁との角度（tibia-tendon of tibialis anterior muscle angle:以下 T-Ta、単位度）とした。測定は超音波検査（日立 My LabFive）でリニア型プローブ（18.0MHz）を用い、脛骨遠位端で前脛骨筋腱を指標に足関節安静下垂位と背屈 0 度にて自動で静止した状態を B モードの長軸像で描出し、静止画像の保存後に計測をした。分析は、①安静時下垂位 T-Ta、②背屈 0 度 T-Ta、③安静時から背屈 0 度までの T-Ta 変化（以下 T-Ta 変化）の健患側差を Mann-Whitney の U 検定を用い検討した。また、分析④底屈 ROM 健側比と患側 T-Ta 変化健側比、分析⑤背屈 ROM 健側比と患側 T-Ta 変化健側比との関係を Spearman の順位相関係数により検討した。

## 【結果】

分析①では有意差を認めず、分析②背屈 0 度 T-Ta および分析③T-Ta 変化にて有意差を認めた。また、分析④底屈 ROM 健側比と患側 T-Ta 変化健側比との間（rs=0.86）と分析⑤背屈 ROM 健側比と患側 T-Ta 変化健側比との間(rs=0.69)で有意な正の相関を認めた。

## 【考察】

伸筋支帯領域の軟部組織性拘縮の存在により、前脛骨筋腱の運動性は抑制され、健側と比べ有意に T-Ta 低値を示したものと考えた。そのため T-Ta 低値であるほど軟部組織の可動性低下を反映し、底屈 ROM 制限と関係性を認めた。また、背屈時の T-Ta 低値は前脛骨筋による足部の牽引方向に影響し距腿関節運動の障害となるため、背屈 ROM 改善に影響があると考えた。

## 【結語】

足関節骨折術後患者の足 ROM 制限を捉える上で、前脛骨筋の運動性評価は必要と考え、その指標として T-Ta 変化の測定は有効と考える。

## 内側型変形性膝関節症における下腿外方傾斜と距骨下関節の関係について

岡田 俊介<sup>1)</sup> 佐藤 裕哉<sup>2)</sup> 田島 嘉人<sup>3)</sup> 山本 昌樹<sup>4)</sup>

1) あいせい紀年病院 リハビリテーション科

2) 操外科病院

3) 平成医療短期大学

4) 大久保病院 スポーツ整形・関節外科センター

キーワード：内側型変形性膝関節症 距骨下関節 後足部

### 【はじめに】

変形性膝関節症 (OA 膝) の進行に関して、アライメント異常などの力学的環境の破綻が要因として挙げられる。内側型 OA 膝において、下腿外方傾斜のアライメント異常を呈するが、近接関節との関係について、特に距骨下関節 (STJ) との関係が明らかにされていない。そこで、STJ と下腿外方傾斜との関係を明らかにすることを目的に研究を行った。

### 【対象】

下肢に既往歴のない若年健常者 14 名 25 肢(H 群：男性 7 名，女性 7 名，平均年齢  $22.7 \pm 6.5$  歳)と，隣接関節に既往歴のない内側型 OA 膝 17 名 29 肢(OA 群：男性 6 名，女性 11 名，平均年齢  $77.9 \pm 5.1$  歳)とし， $20^\circ$  以上の膝屈曲拘縮症例を除外した。なお，対象者には，研究趣旨を書面および口頭にて説明し，同意を得た。

### 【方法】

測定は，両脚立位より片脚立位となった下腿最大外方傾斜の際の変位量を，検査側後方の定点カメラにて動画撮影し，画像解析ソフト(Image J ver.1.42)にて解析した。両脚立位にて検査側第 2 趾と踵骨を結んだ直線がカメラと直交するように定め，非検査側前方に踏み台を設置し，非検査側足底が踏み台に着地するまでを撮影した。解析指標は A 点(回内外軸)と B 点(内果から近位 10 cm の横径中点)を結ぶ線 A-B を下腿軸，A 点と C 点(外果から 2.5 cm 遠位の横径中点)を結ぶ線 A-C を踵骨軸とした。下腿軸と踵骨軸の余角を Leg-calcaneal-angle(LCA)，踵骨軸と床面の成す角を Calcaneal-floor-angle(CFA)，下腿軸と床面の垂線と成す角を Leg-floor-angle(LFA)と定義し，H 群と OA 群とで比較した。統計処理は Mann-Whitney-U 検定にて行った。各指標が LFA に与える影響を Spearman の順位相関係数にて検証し，さらに各指標の変位量が，片脚 LFA に関与する割合の定量化も試みた。

### 【結果】

LCA は，両脚と，片脚共に両群間で有意差が認められなかった。CFA と LFA は，両脚と，片脚共に OA 群が有意に大きかった( $p < 0.01$ )。OA 群において，CFA と LFA との間に中等度の相関が認められた( $r = 0.59$ ,  $p < 0.01$ )。片脚 LFA の割合は，H 群では LCA の割合が高いが，OA 群では片脚 LFA が  $12^\circ$  を境に，CFA の割合が高くなった。

### 【考察】

下腿外方傾斜は，STJ 回内が伴うとの報告が散見される。OA 群において，CFA と LFA に中等度の相関を認めたことより，下腿外方傾斜に伴って後足部回外が生じていた。片脚 LFA  $12^\circ$  未満での下腿外方傾斜は，STJ 回内が優位に働くが， $12^\circ$  以上では後足部回外が優位となり，後足部と下腿が一体となった動きを示していた。また，H 群と OA 群とで LCA に有意差がなかったことから，下腿外方傾斜における運動支点が，下腿外方傾斜角によって変化することが示唆された。

## 足根骨癒合症に対する足底挿板を中心とした運動療法

早川智広<sup>1)</sup>、岡西尚人<sup>1)</sup>

1) 平針かとう整形外科

キーワード：距・踵骨癒合症 足底挿板 足内筋

### 【はじめに】

足根骨癒合症は発生頻度が1%以下とされる稀な疾患である。近年、画像診断の進化に伴い診断率は向上しており、手術療法の報告は散見されるが、保存療法に関しては安静や足底挿板などの記述はあるものの、その具体的な内容の報告は少ない。今回、足根骨癒合症と診断されたテニス競技者に対し、足底挿板を中心とした運動療法を施行し良好な成績を得た。この経過と結果に考察を加え報告する。なお症例には本発表の目的と意義について十分に説明し同意を得ている。

### 【症例紹介】

症例は10歳代女性である。テニスの試合中に足部の内側部痛が出現し、競技を継続するも疼痛が増悪、1か月後当院を受診しレントゲン画像及びCT画像にて足根骨癒合症と診断され、同日運動療法開始となった。冠状断CT像にて距踵関節に線維軟骨性の不完全癒合像と陳旧性と思われる遊離骨片を認めた。

### 【理学療法評価】

片脚立位時、ランニング時に足部内側に疼痛を訴えた。足関節背屈30°底屈40°であり、距骨下関節の内反、外反にて内側部痛が出現し特に内反にて著明であった。触診にて距踵関節内側の膨隆と圧痛を認めた。フットプリントにて横アーチの低下を認め、足内筋の巧緻性も低下していた。

### 【治療内容】

距踵下関節の内反制動及び横アーチ保持を目的としたテーピングにて疼痛は減少したため、同様の効果を目的とした足底挿板を作成した。足内筋の筋力訓練も併せて実施した。

### 【経過】

インソール作成後2週は疼痛の著明な軽減を認めたが、練習量の増加に伴い疼痛は再燃した。距骨下関節の外反にて疼痛を訴えたため、後足部の直立化を目的に足底挿板を修正した。足内筋の巧緻性も向上を認め、1か月後には疼痛は消失し競技復帰となった。

### 【考察】

足根骨癒合症の病態は、元来良好な可動性が認められていた2つの骨が、線維軟骨性の不完全癒合により可動性が制限されることにある。不完全な癒合部に過度な応力が加わることで生じる線維軟骨性癒合部及び軟骨下骨の損傷と修復像がその本体と考えられている。舟状・第1楔状骨癒合症では足底挿板の着用にて軽快するとされるが、症候性の踵・舟状骨癒合症や距・踵骨癒合症では、特にスポーツ選手などの若年症例に対しては早期の癒合部切除術が勧められている。本症例は距骨下関節の内外反にて疼痛を訴えており足内筋の機能低下も存在した。踵骨を直立化して距骨下関節を安定させることで癒合部に加わる過度な応力は減少し、横アーチの保持や足内筋の機能改善に伴い前足部での支持性が向上したことが、症状の消失と競技復帰につながったと考えた。



## 長母趾屈筋腱障害を呈したバドミントン選手の一症例

永田 敏貢<sup>1)</sup> 赤羽根 良和<sup>1)</sup> 一氏 幸輔<sup>1)</sup> 大西 貴之<sup>1)</sup> 小瀬 勝也<sup>1)</sup> 棚瀬 泰宏<sup>1)</sup>

1) さとう整形外科 リハビリテーション科

キーワード：バドミントン 長母指屈筋腱障害 足関節不安定性

### 【はじめに】

バドミントンはコート内を素早く動き回り、シャトルコックと呼ばれる球を自陣のコートに落とすことなく、相手のコートへ返球する競技である。素早く動き回るには、返球に備えて足部は着地とともに次のステップを開始する動作が求められ、足部の柔軟な可動域と安定した支持性が重要となる。そのため、バドミントン選手の障害では足関節の不安定性に続発した機能障害が多い。

今回、足関節の外反不安定性と長母趾屈筋の障害を呈したバドミントン選手の症例を経験する機会を得たので、治療内容と経過に考察を加え報告する。

尚、症例には本発表の主旨を説明し書面にて同意を得ている。

### 【症例紹介と初期評価】

症例は20歳代の男性で利き手・利き足は右側である。半年前にバドミンントンの競技中に左の足関節外反捻挫を受傷しており、本格的な練習を再開した際に踵部内側に疼痛を認めた。

初期評価では、圧痛は長母趾屈筋の走行に沿って認め、特に載距突起から足根管のレベルで著明だった。また、母趾背屈下での足関節背屈可動域は健側に比べ低下していた。足関節の外反不安定性は左に動揺性を認めた。

### 【理学療法と経過】

本症例の疼痛は足関節内側側副靭帯損傷後に続発した長母趾屈筋の滑走障害に起因した疼痛と考えた。理学療法は、1回目に長母趾屈筋の腱の滑走性改善目的に反復したストレッチング操作を加えたまた、足関節の外反不安定性に対しては、テーピングにより制動を行った。これらの理学療法を3回実施したが、疼痛は残存したため、4回目にインソールを作成することにした。インソールは、バドミンントンの競技特性上、足部の素早く激しい動きにより破壊される可能性が高いと判断し、義肢装具士と協議の上、競技に合わせた強度の強いインソールを作成した。このインソールの使用と、長母趾屈筋の機能改善により疼痛は改善した。

### 【考察】

バドミントン選手にはジャンプ、着地、ステップという動作が要求される。また、非利き側後方への速い球への反応は、非利き側の足を大きく後方へ開いた状態でつま先は背屈させ、足関節も背屈させた状態で着地し、着地後すぐに前方へと蹴り出す動作が行われることが多い。この動作時には、長母趾屈筋は遠心性収縮と求心性収縮との素早い切り返しが必要であり、そのため非常に強い収縮力が求められ、本症例もこの動作時に特に疼痛を強く訴えていた。

バドミントン選手の足関節に関する報告は、足関節内反捻挫に関する報告がほとんどであるが、本症例は足関節外反捻挫に続発した長母趾屈筋腱の障害を呈していた。本症例の経験を通じ、バドミントン選手の足関節外反捻挫を呈する症例には、長母趾屈筋腱の機能障害に注目することの重要性が示唆された。

## 整形外科リハビリテーション学会顧問(五十音順)

- 青木 隆明 (岐阜大学医学部付属病院整形外科リハビリテーション部)  
猪田 邦雄 (名古屋大学医学部名誉教授・中部大学生命健康科学部教授・あさひ病院理事・顧問)  
加藤 明 (元厚生労働技官)  
熊井 司 (奈良県立医科大学整形外科学教室スポーツ医学講座教授)  
杉本 勝正 (名古屋スポーツクリニック院長)  
皆川 洋至 (城東整形外科診療部長・秋田大学整形外科非常勤講師)  
森友 寿夫 (大阪行岡医療大学医療学部教授・大阪大学臨床医工学融合研究教育センター招聘教授)  
山崎 哲也 (横浜南共済病院スポーツ整形外科部長)

## 整形外科リハビリテーション学会理事

- 林 典雄 (代表理事:株式会社運動器機能解剖学研究所)  
浅野 昭裕 (常任理事:中部学院大学看護リハビリテーション学部理学療法学科)  
鵜飼 建志 (常任理事:中部学院大学看護リハビリテーション学部理学療法学科)  
松本 正知 (常任理事兼事務局長:桑名西医療センター整形外科リハビリテーション室)  
岸田 敏嗣 (理事兼支部統括部長:株式会社運動器機能解剖学研究所)  
篠田 信之 (理事:株式会社名光ブレース)  
橋本 貴幸 (理事:土浦協同病院リハビリテーション科)  
山本 昌樹 (理事:大久保病院明石スポーツ整形・関節外科センター)  
赤羽根 良和 (理事:さとう整形外科リハビリテーション科)  
中宿 伸哉 (理事:吉田整形外科病院リハビリテーション科)

## 第25回整形外科リハビリテーション学会学術集会 準備委員会

### 準備委員長

- 鵜飼 建志 (中部学院大学看護リハビリテーション学部理学療法学科)

### 準備委員

- 苅谷 賢二 (野口整形外科内科医院)  
永田 敏貢 (さとう整形外科)  
青山 英里 (うめだ整形外科)  
齊藤 正佳 (名古屋スポーツクリニック)  
櫻井 健司 (山内ホスピタル)  
水谷 隼大 (野口整形外科内科医院)  
久保田 大夢 (JA 岐阜厚生連 西美濃厚生病院)  
橋本 智子 (柳田整形外科)  
南島 瑞紀 (野口整形外科内科医院)  
石丸 栄大 (柳田整形外科)  
早野 英里 (山内ホスピタル)  
山中 咲陽子 (中部学院大学 リハビリテーション学部理学療法学科 4年)