第26回

整形外科リハビリテーション学会学術集会

―抄録集―

会期　　：2017年9月23日(土)～24日(日)

会場　　：名古屋市中小企業振興会館【吹上ホール】

〒464-0856 愛知県名古屋市千種区吹上2−6−3

052-735-2111

大会長　　：浅野 昭裕　中部学院大学

看護リハビリテーション学部　理学療法学科

準備委員長：鵜飼 建志　中部学院大学

看護リハビリテーション学部　理学療法学科

準備委員　：整形外科リハビリテーション学会　スポーツ支部

参加者へのお知らせ

・日程　　：９月23日(土)　受付　９:30～10:10
　　９月24日(日)　受付　９:15～　９:45

・参加費　：会員　3000円　非会員　5000円
　　学生会員　無料　学生非会員　2000円
　　注意事項
　　※会員の方は当日までに会員番号を確認しておいてください。
　　（会員番号は会員登録完了メールに記載されております）
　　※当日の会員登録は行えません。
　　※学生の方は学生証の提示をお願い致します。
　　※当日は混雑が予想されるため、参加費は極力お釣りの出ないようご準備ください。
　　※１日目参加した方で２日目も参加される方は、２日目の受付時に領収証を確認しますので持参してください。領収証を忘れた場合は再度参加費を請求させていただく可能性がありますので、忘れずに持参してください。

・抄録集　：スポーツ支部ホームページにてダウンロードし、ご持参下さい。
　　http://sposibu.web.fc2.com/

・質疑応答：予めマイクの前に並び座長の指示に従って所属、氏名を述べた後、簡潔に発言して下さい。

・懇親会　：スポーツ支部ホームページを確認し、申し込みフォームにて事前登録をお願いします。
　　学会１日目終了後、下記会場にて行います。
　　懇親会会場
　　レストラン吹上　052-735-2056
　　（学術集会と同施設内１F）

・呼び出し　：緊急の場合のみ、スライドにて呼び出しを致します。

・注意事項：会場内の電源は使用できません。

演者、座長へのお知らせ

1. 情報提供承諾書

当学会学術集会の規定により、症例報告・症例供覧・個人が特定される症例研究の場合は対象となる患者さんの発表許可（情報提 供承諾書）や担当医師の承諾が必要となります。個人の特定ができない症例研究は必要ありません。情報提供承諾書は当学会ホームページ トップ（http://www.seikeireha.com/）の左枠内「情報提供承諾書」からプリントアウトし、ご使用ください。原則、当日に患者の署名の入った情報提供承諾書をご提出いただく事になっており、情報提供承諾書のない場合はご発表いただくことはできませんので、お忘れのないようお願い致します。

事前郵送の場合の締め切りは、**9/20（木）必着**でお願い致します。

郵送先：〒501-3993 岐阜県関市桐ヶ丘二丁目 1 番地
中部学院大学 看護リハビリテーション学部理学療法学科鵜飼建志研究室 鵜飼建志宛

2. データの出力確認

発表は、ご自身の PC を会場の演台に設置し、PC モニターをご覧頂き、操作キー、マウスを演者の先生ご自身で操作しながら進めて下さい。

１日目にご発表の演者、座長 → 9 月 23 日（土） 9:15～9:50
２日目にご発表の演者、座長 → １日目のプログラム終了後
（１日目に参加できない方のみ）→ 9 月 24 日（日） 9:05～9:30

上記の時間内に「会場中央前方のプロジェクター前」で出力確認を済ませて頂きますようお願い致します。

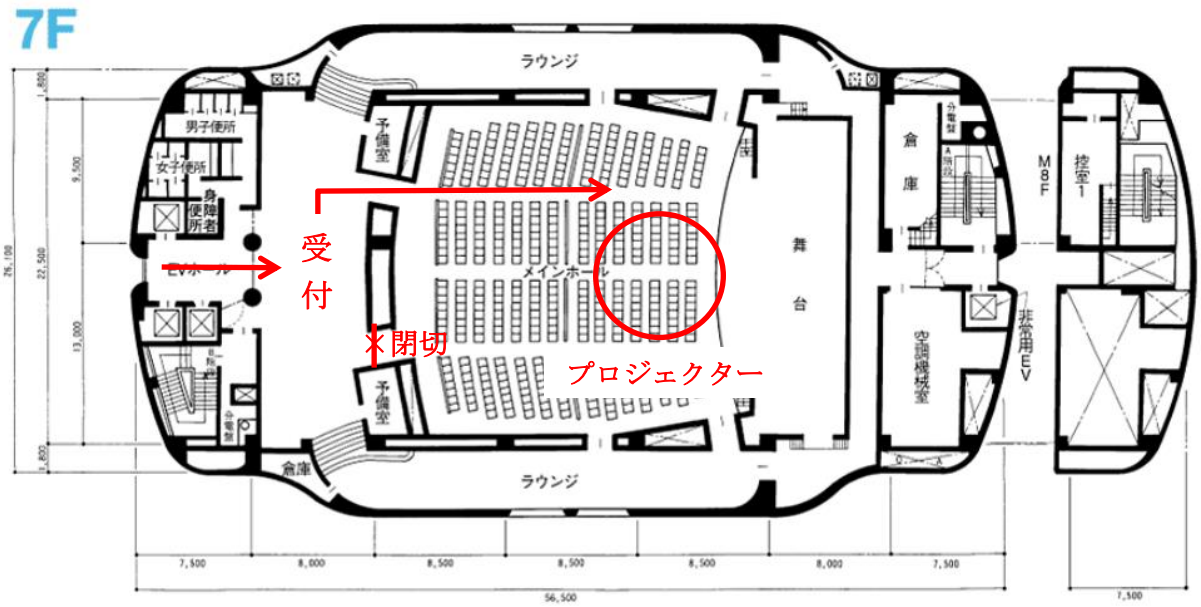

ご確認終了後、発表者は発表の10分前、座長の先生はご担当頂くセクション開始の5分前までに会場内の次演者席にご着席ください。

3. 口演時間

口演時間は、発表7分、質疑応答7分です。

座長レクチャーは、各セクションの演題数×1分です。（例. 4演題のセクションでは座長レクチャーは4分です）

口演時間は、演者から見える位置に ipad を設置し、その画面に残り時間のタイマーを表示してお知らせ致します。討論時間確保のために口演時間の厳守をお願い致します。

4. 発表形式

発表は口述発表になります。スクリーンは 1 面です。枚数制限は致しませんが、口演時間内に終わるようにご協力下さい。

Windows PC、Macintosh PC のどちらでも受け付けます。

(1)**スライドにはスライド番号を付けてください。**

(2)パソコンは Dsub15 ピンもしくは HDMI の映像出力コネクタの付いている機種をご持参下さい。
運営上の都合上、発表時は HDMI から Dsub15 ピンに変換させていただきます。



or

(2)音声出力は使用できない可能性があります。

(3)プレゼンテーションソフトは、PowerPoint 及び Keynote と致します。

(4)**電源ケーブルは必ずお持ち下さい。**

(5)スクリーンセーバー、省電力設定は予め解除しておいて下さい。

(6)不測の事態に備えてバックアップを USB フラッシュメモリでお持ち下さい。

5. 本会での演者は会員に限ります

未入会の方は大会前日までに必ず入会手続きを済ませてください。

学術集会1日目　2017年9月23日（土）

9:30～ **受付開始**
10:10～ 諸連絡
検定試験合格者の表彰式
開会の挨拶

10:30～

【講演】	運動器疾患の機能解剖学に基づく評価と解釈
講師	林　典雄　先生　（運動器機能解剖学研究所）
司会	福吉　正樹　先生　（名古屋スポーツクリニック）

11:30～ 休憩

11:40～

セクション①　【手・肘】		座長：渡邉奈津希（KKR北陸病院）
山本　紘之	いまむら整形外科	手関節背屈時に背側部痛を呈した橈尺骨遠位端骨折後の一症例 ～背側関節包及び関節包内脂肪体に着目して～
高口　裕行	生田病院	橈骨遠位端骨折AO分類23-C3型に対して掌背側プレート固定が行われた一症例
上川　慎太郎	平針かとう整形外科	橈骨遠位端骨折術後に生じた骨片断端部での疼痛に対し、 エコー評価をもとに疼痛管理を行った一症例
西野　雄大	いえだ整形外科リハビリクリニック	総指伸筋が関与したDe Quervain病の一例

12:40～ **昼休憩**

14:00～

セクション②　【肩①】		座長：早川智広(平針かとう整形外科)
二村　英憲	名古屋スポーツクリニック	尺骨神経の組織弾性からみた尺骨神経症状誘発テストの検討
一川　祥子	生田病院	Terrible triad injuryに対し人工橈骨頭置換術を含む 肘関節形成術が施行された一症例
二村　涼	名古屋スポーツクリニック	投球障害肩における肩甲骨位置異常（前傾）とその発生および改善に関わる因子とは？ －shear wave elastographyを用いた検討－
團野　翼	京都下鴨病院	肩関節挙上時に肩後方から肩甲帯に出現した疼痛の解釈 ～肩甲上神経の解剖学的特徴に着目して～

15:00～ 休憩

15:10～

セクション③【肩②】		座長：大山朋彦(総合病院　土浦共同病院)
水野　弘道	平針かとう整形外科	大結節2Part骨折を呈した１症例～肩甲下筋の機能に着目して～
中井　亮佑	京都下鴨病院	変形性肩鎖関節症における疼痛の解釈　-肩甲上腕関節の拘縮の影響-
中川　宏樹	名古屋スポーツクリニック	肩関節前方部痛の解釈に苦慮した鏡視下Bankart修復術後の一症例 ～前方組織の病態を見逃していた反省を踏まえて～

15:55～ 休憩

16:05～

セクション④　【頸部・腰殿部】		座長：松本裕司（吉田整形外科病院）
早崎　泰幸	城北整形外科クリニック	習慣的な不良姿勢により発症した頭痛に小後頭神経の関与が疑われた1症例
石黒　翔太郎	平針かとう整形外科	交通事故による転倒後に歩行時の殿部痛を呈した一症例
岡西　尚人	平針かとう整形外科	大殿筋と腹筋群の機能改善により症状が改善した 大内転筋付着部炎・仙結節靭帯付着部炎と診断された一症例
齊藤　正佳	名古屋スポーツクリニック	長後仙腸靭帯に付着する多裂筋の機能障害が腰殿部痛の一因となった一症例 ～多裂筋と長後仙腸靭帯の解剖学的連結に着目して～

17:45～ 懇親会

学術集会2日目　2016年9月24日（日）

9:15～ 受付開始

9:45～

セクション⑤　【足①】		座長：伴野真吾（もりした整形外科）
千田　佑太	札幌徳洲会病院	尖足拘縮予防に装具療法が効果的であった 右下腿前方コンパートメント重度損傷の一例
野中　雄太	いえだ整形外科リハビリクリニック	踵骨骨折後に前足根管症候群様の症状を合併した一症例
荒木　浩二郎	札幌徳洲会病院	Heel fat padが残存し良好な機能成績を得た踵デグロービング損傷の症例
十亀　麗	吉田整形外科病院	アキレス腱断裂縫合術後における腱部のelongationについて

10:45～ 休憩

10:55～

セクション⑥　【足②】		座長：松平兼一（ほんま整形外科）
蛯原　文吾	土浦協同病院	脛骨骨幹部骨折後に底屈制限が生じた1症例 －前脛骨筋に対する運動療法について－
横地　雅和	三重中央医療センター	上伸筋支帯周辺の癒着が考えられた脛骨天蓋骨折の1症例
堀内　奈緒美	京都下鴨病院	足部多発骨折後に続発した感覚障害に対する評価と治療 ～内側足底動脈の血流障害が感覚障害の原因であった一症例～
伊藤 憲生	吉田整形外科病院	不安定性を認めた遠位脛腓靭帯付着部剥離骨折の運動療法の展開

11:55～ 昼休憩

13:15～

セクション⑦　【股関節】		座長：石井伸（古畑病院）
森　孝之	伊勢総合病院	大腿骨転子部骨折術後の荷重時痛と超音波所見の経時的変化について
長谷川　勝哉	土浦協同病院	人工股関節全置換術後に右腸腰筋血腫を呈し、カップの再置換が行われた一症例
丹羽　結生	朝日が丘整形外科	鼠径部及び大腿前部痛を訴える初期股関節症例に対する治療経験 ～超音波画像診断装置による動態評価を用いて～

14:00～ 休憩

14:10～

セクション⑧　【膝①】		座長：森戸剛史（吉田整形外科病院）
福田　奨悟	昭島整形外科	内側型変形性膝関節症患者における半膜様筋腱圧痛と脛骨外側偏位との関係
山本 浩貴	平針かとう整形外科	半膜様筋腱anterior arm由来の膝痛を呈した一症例
河田　龍人	いえだ整形外科リハビリクリニック	膝後外側部痛と近位脛腓関節不安定性の関与～座標移動分析を用いた解析～

14:55～ 休憩

15:05～

セクション⑨　【膝②】		座長：久須美雄矢（大久保病院）
赤江 要	八尾総合病院	変形性膝関節症により階段降段時に着地側に疼痛を呈した一症例
瀧原　純	土浦協同病院	人工靭帯を用いて再建術が行われた膝蓋靭帯断裂の一症例
佐々木　拓馬	京都下鴨病院	外側半月板切除後に生じた膝後外側部痛の解釈
桑原　隆文	富永草野病院	内側膝蓋大腿靭帯の損傷により膝前内側部痛を呈したと考えられた一症例 ―足底挿板と足底挿板離脱に向けた運動療法の展開－

16:05～ 整形外科リハビリテーション学会代表の挨拶（閉会の挨拶）

手関節背屈時に背側部痛を呈した橈尺骨遠位端骨折後の一症例
～背側関節包及び関節包内脂肪体に着目して～

山本紘之[1)]、浅野昭裕[2)]、猪田茂生[3)]、井坂晴志[1)]、岡本和之[1)]、今村進吾(MD)[4)]
1)医療法人 優進会 いまむら整形外科 リハビリテーション科
2)中部学院大学 看護リハビリテーション学部 理学療法学科
3)伊賀市立上野総合市民病院 リハビリテーション課
4)医療法人 優進会 いまむら整形外科

キーワード：手関節背屈、背側部痛、背側関節包及び関節包内脂肪体

【はじめに】

我々は第29回日本整形外科超音波学会にて､健常者では手関節背屈時に背側関節包及び関節包内脂肪体が、機能的に変形しながら背側及び遠位へ移動することを報告した。

今回、手関節背屈時に背側部痛を呈する症例において、背側関節包及び関節包内脂肪体の動態を健常者との違いに着目し運動療法を施行した結果、疼痛が消失したため理学所見ならびに運動療法について考察を加え報告する。

【症例紹介】

症例は、62歳の女性である。現病歴は、外出中に滑って転倒した際右手をついて受傷した。同日、当院を受診し右橈骨遠位端骨折、尺骨茎状突起骨折と診断され、前腕近位部から中手指節関節近位部までのギプス固定が施行された。4週間後、ギプスを除去し運動療法開始となった。

運動療法開始後3～4か月での主訴は、上体を手で支持(手関節背屈位)するときや机を拭くときの手関節背側部痛であった。

【説明と同意】

症例には本発表の目的と意義について十分に説明し書面にて同意を得た。

【理学療法評価】

症例の手関節ROMは、背屈90°、掌屈55°であり、手掌をベッドについた状態で手関節背屈を拡大していくと、背屈最終域(90°)で背側部痛が出現した。その際、背側関節包及び関節包内脂肪体の背側・遠位への動きを抑制するように、有頭骨頚部の表層を徒手的に圧迫すると疼痛は増強した。圧痛を有頭骨頚部背側に認めた。

【エコー所見】

疼痛部位である有頭骨頚部背側の長軸像をMモードにて観察した。手関節背屈時の動態では、背側関節包及び関節包内脂肪体の動きがやや乏しかった。カラードプラ法では特異的な所見はなかった。

【治療内容および経過】

手関節の掌屈可動域訓練と、示指伸筋腱と総指伸筋腱の近位滑走や腱の浮き上がりによる脂肪体の可動性拡大を目的に手関節背屈位での等尺性背屈訓練を行った。運動療法後には、手掌をベッドについた状態での手関節背屈に伴う疼痛は軽減しROMがやや拡大した。その後の運動療法は、上記に加え橈骨手根関節の背屈可動域訓練、近位手根骨間の可動域訓練、関節包内脂肪体のモビライゼーションを施行した。約1か月後には、ROMは背屈95°、掌屈75°となり、症状が消失し運動療法終了となった。有頭骨頚部背側の圧痛は消失し、エコー所見では、手関節背屈時の背側関節包および関節包内脂肪体の動きは拡大していた。

【考察】

手関節背屈時に出現する背側部痛は、背側部に炎症徴候や掌側の軟部組織の伸張性低下が無く、背側関節包及び関節包内脂肪体の背側及び遠位への移動を徒手的に抑制することで疼痛が増強すれば、同部位での背側関節包及び関節包内脂肪体の機能的変形障害が原因であると考えられる。その場合の運動療法では、関節包内脂肪体の柔軟性、背側関節包の滑走性、第3総指伸筋腱と中手骨間の滑走性の改善が必要であると考えた。

橈骨遠位端骨折 AO 分類 23-C3 型に対して掌背側プレート固定が行われた一症例

高口裕行[1)]、辻修嗣[1)]、一川祥子[1)]、田久保興徳[1)]
1) 生田病院　リハビリテーション科

キーワード：橈骨遠位端骨折、AO 分類 23-C3 型、掌背側プレート固定

【はじめに】
橈骨遠位端骨折(以下、DRF)の AO 分類 23-C3 型（以下、C3 型）は関節内粉砕骨折であり、関節面中央が陥没している骨折型では、掌背側からの内固定が必要となる場合がある。掌背側プレート（以下、VDP）固定は良好な固定性が得られるが、侵襲が大きいことから掌背屈可動域（以下、ROM）制限が残りやすく、背側プレート（以下、DP）は腱刺激症状を合併するリスクがあると報告されている。今回、C3 型の DRF に対して VDP 固定が施行された症例を経験した。後療法では伸筋支帯下での腱癒着予防を手関節背屈位で行い、伸筋腱とプレートが干渉しないように配慮して行ったところ、腱刺激症状を認めず、機能の改善が得られたため報告する。なお、症例には本報告の意義を口頭で説明し書面にて同意を得た。
【症例紹介】
60 代の女性である。9 年前に同側の DRF を受傷した経歴があり、転倒により再骨折した。骨折型は C3 型であった。X 線像において 4.5 ㎜の橈骨短縮を認め、radial tilt （以下、RT）は 15°（健側 25°）volar tilt （以下、VT）は−16°（健側 19.8°）であった。3D-CT 像では関節面中央の陥没を認めた。受傷 1 週後に掌側ロッキングプレートと DP を併用した VDP 固定が行われた。陥没した関節面の骨片は摘出され、掌側骨片の整復がやや不良であったことから、術後の RT は 15°、VT は 3°と矯正不足を認めた。
【理学療法経過】
術後 1 週間はギプスシーネで固定した。理学療法は翌日から開始し、手指、手関節、前腕の ROM 訓練を自動運動中心に行った。術後早期は前腕から手指までの浮腫が著明で、紐や弾性包帯を用いた圧迫、患肢挙上により浮腫除去を徹底した。術後 1 週で浮腫は軽快し、手指の共同屈曲、伸展運動が可能となった。手指運動が可能となってからは掌背側の腱滑走訓練を徹底した。伸筋腱に関しては腱刺激症状に留意して DP と干渉しないように手関節背屈位で行った。術後 2 ヶ月時の ROM は背屈 55°（健側比 84%）、掌屈 50°（健側比 71%）、回外 80°（健側比 89%）、回内 85°（健側比 94%）、握力は 19 ㎏（健側比 73%）となり、職場での作業が可能となった。治療成績は日本手外科学会機能評価基準で excellent、 QuickDASH スコアで 4.5 点となった。術後の腱刺激症状は認められなかった。
【考察】
VDP 固定は掌背側から骨片を捉えることで良好な固定性が得られると報告されている。一方で掌背屈の ROM 制限は残りやすく、健側比で背屈 75%、掌屈 66%と報告されている。本症例においては比較的良好な ROM を獲得したが、VT の矯正不足により掌屈 ROM 制限は残存した。DP は伸筋支帯下のスペースが狭小化することから腱刺激症状を合併するリスクがあるが、伸筋腱が浮き上がる方向に手関節の肢位を設定して癒着予防を行ったことで回避できたと考えた。VDP 固定後においても DP と腱の位置関係を考慮した癒着予防を早期から積極的に行うことで腱刺激症状を回避し、機能の改善が得られると考える。

橈骨遠位端骨折術後に生じた骨片断端部での疼痛に対し、エコー評価をもとに疼痛管理を行った一症例

上川慎太郎[1)]、岡西尚人[1)]、加藤哲弘[1)]
1) 平針かとう整形外科

キーワード：橈骨遠位端骨折、エコー、背屈装具

【はじめに】

今回、橈骨遠位端骨折掌側 locking plate 後に背側骨片断端部での疼痛を訴えた症例を経験した。エコーによる評価をもとに背屈装具を作成し、腱の保護と疼痛管理を行う事で、比較的良好な治療成績を得られたので報告する。症例には本報告の趣旨を充分に説明し承諾を得ている。

【症例】

症例は 70 歳代女性である。某日、小売店勤務中に脚立から後方に転落し受傷した。救急搬送にて左橈骨遠位端骨折（Frykman 分類Ⅲ型）と診断され、2 日後に掌側ロッキングプレートを施行される。17 日後にキプス除去となり同日より理学療法の開始となる。

【理学療法評価】

手関節可動域は他動にて、背屈 25°、掌屈 20°、回内 40°、回外 70°、健側は背屈 80°、掌屈 80°、回内 90°、回外 90°であった。疼痛は、掌屈で激烈な訴えがあり、また自動把握時痛も訴えた。自動把握では手関節背側橈側に VAS80mm を示した。X 線像所見において、手術直後は異常を認めなかったが、理学療法開始当日の側面像にて骨片近位断端部の背側への突出を認めた。エコー画像では橈骨茎状突起から 15mm 近位部に骨片近位断端部と長橈側手根伸筋腱鞘（以下 ECRL 腱鞘）が接触している画像を確認するとともに、骨片近位断端と橈骨背側部との間に血管増生像を確認した。また同部での圧痛は自動把握時の疼痛と酷似しているとの聴取を得た。さらに ECRL 腱鞘のエコー画像では、腱実質部での血管増生像や断裂像は認めなかったが、伸筋支帯との癒着、また停止部付近にて深層脂肪組織との癒着を確認した。

【理学療法および経過】

他動にて軽度背屈位を保持すると自動把握での疼痛は VAS30mm まで軽減したため、初期の理学療法では、自主作成した背屈装具を装着し ADL を行うよう指示した。治療は、浮腫管理や掌側部の拘縮予防を行うとともに、伸筋支帯を lift up し ECRL 腱との癒着剥離を目的に多方向へ動かした。また脂肪組織と ECRL 腱との癒着剥離を目的に手根骨近位列の牽引操作と脂肪組織の mobilization を行った。エコーでは治療毎に ECRL 腱鞘と骨片の状態を確認し腱損傷や腱鞘炎に留意した。受傷後 10 週目では、装具不使用時での自動把握での VAS が 10mm となり、エコー動画では、ECRL の円滑な滑走性を認め、骨片の近位端の修復を認めた。以後は装具を完全除去するとともに積極的に掌屈訓練を行った。受傷後 17 週では背屈 70°、掌屈 75°、回内 90°、回外 90°となり自動把握での疼痛も消失し握力は 20kg(健側 24kg)となった。

【考察】

掌側ロッキングプレート固定術後の合併症として、再転位骨片による伸筋腱損傷や腱鞘炎の報告が散見される。本症例の骨片近位断端部での理学所見、画像所見から腱鞘炎が危惧されたため、背屈装具を使用し ECRL 腱鞘への刺激を避ける必要があった。しかし拘縮の進行が進み、可動域制限の残存が懸念されたが、受傷後 17 週時点で斎藤評価は excellent となり比較的良好な治療成績を得られた。初期評価よりエコーを用い、疼痛の原因や癒着部位の把握を行ったことが効果的であったと考える。

総指伸筋が関与した De Quervain 病の一例

西野雄大[1)]、増田一太[1)]
1） いえだ整形外科リハビリクリニック　リハビリテーション科

キーワード：De Quervain 病、短母指伸筋、総指伸筋、超音波画像診断装置

【はじめに】

De Quervain 病発症の多くは手の過用によるものであり、主病変として短母指伸筋（以下、EPB）腱の狭窄が挙げられる。今回経験したケースでも新生児の抱き上げ動作による手の過用が原因と考えられた。しかし、子どもの抱き上げ時には母指橈側外転位を保持し、手関節背屈運動を主に実施するため EPB 以外の因子の関与が考えられた。そこで疼痛出現動作と解剖学的走行から EPB の筋腹直上を走行する総指伸筋（以下、EDC）が関与すると考え、超音波画像診断装置（以下、エコー）を用いて EDC と EPB との筋厚および動態を観察し考察したので報告する。

【説明と同意】

症例には本発表の目的と意義について十分に説明し同意を得た。

【患者情報】

症例は 30 代後半の女性で、主訴は約 2～3 週間前からの新生児の抱き上げ動作時の左手関節橈側部痛である。後日、当院にて左 De Quervain 病と診断され運動療法開始となった。

【初診時評価】

圧痛は第 1 区画腱に認め、EDC に筋の膨隆を確認した。整形外科テストにおいて Finkelstein test、Eichoff test、岩原−野末テスト、麻生テストが陽性であった。さらに麻生テスト時に示指～小指伸展自動運動を加えるとより強い疼痛を訴えた。

エコーでは第 1 区画腱部の腱鞘の肥厚と隔壁が確認されたもののドプラ反応は認めなかった。加えて、仰臥位での肘関節伸展、前腕回内位と設定した肢位において尺骨全長の遠位約40％部位に位置する EDC と EPB、長母指外転筋（以下、APL）とを短軸像で観察した。結果は手関節背屈位での弛緩状態の筋厚に対し、同肢位での示指～小指伸展、母指橈側外転自動運動の最終域における等尺性収縮時の筋厚が健側は EDC が 51％、EPB が 114%、患側は 92％、160%であった。同時に EDC による EPB の橈側方向への滑走制限を認めた。また APL の動態は健側と比べ左右差がなかった。

【運動療法】

EDC のストレッチングを実施し、柔軟性改善後に EPB のストレッチングを追加した。また手関節掌屈・母指屈曲内転制動を目的としたテーピングを指導した。

【考察】

本症例の疼痛出現動作である観察動作時の初診時エコー短軸像より、EDC の筋腹レベルでの偏平率低下と EPB の筋厚増加を認めた。これにより EDC の可撓性低下と EPB の過収縮状態であることが考えられた。そのため EDC による EPB の橈側方向への滑走制限に加え、EPB の過収縮に伴う筋内圧上昇により同腱の滑走抵抗が増大したと考えられる。また麻生は手関節背屈位における母指運動では同腱の走行を鋭角に変化させ腱鞘への圧迫力を増大させるとしている。そのため EDC による EPB の橈側方向への滑走制限が同腱の走行の更なる鋭角化を招き、腱鞘への圧迫力増大を助長させ疼痛増強に至ったと考えられる。

尺骨神経の組織弾性からみた尺骨神経症状誘発テストの検討

二村英憲[1)]、福吉正樹[1)]、齊藤正佳[1)]、小野哲矢[1)]、中川宏樹[1)]、二村涼[1)]、杉本勝正[2)]、林典雄[3)]
1）名古屋スポーツクリニック　リハビリテーション科
2）名古屋スポーツクリニック　整形外科
3）運動器機能解剖学研究所

キーワード：尺骨神経症状誘発テスト・テスト肢位・組織弾性

【はじめに】

尺骨神経症状を誘発するテストとして、尺骨神経を緊張させた肢位を取らせることで症状の有無を評価する方法が諸家（Manvell,2015 ; Ochi,2015）により報告されているが、その評価方法は様々で統一した見解が得られていない。その中で我々は、Manvell らの肢位を改良した肢位（本法）にて尺骨神経症状の有無を評価しており、臨床でもその有用性を感じている。

本研究の目的は、本法が諸家の方法に比較して尺骨神経をより緊張させるか否かについて組織弾性の面から検討することである。

【対象】

肩関節、肘関節に既往のない健常成人 12 名 24 肘（平均 22.9±6.0 歳；15～34 歳）を対象とした。対象者には本研究の目的と意義を十分に説明し、同意を得ている。

【方法】

測定肢位は、1）下垂位、2）肩関節 90°外転外旋位、3）前腕回外位かつ手関節背屈位にて腰に手をあて、そこから手が腋窩に向かうように肘関節を最大屈曲させた肢位（Ochi らが推奨する肢位）、4）肩関節 110°外転外旋位から水平伸展を加え、さらに肘関節最大屈曲位で前腕回内と手関節の背屈を加えた肢位（Manvell らが推奨する肢位）、5）上記 4）の肢位から母指と示指による指尖つまみ動作によって出来た円を覗き込むように命じる事で、さらに手関節の背屈と橈屈を加えた肢位（本法）の 5 肢位とした。なお、3）は腹臥位にて実施し、その他の 4 肢位は背臥位にて行った。

組織弾性の測定には、SuperSonic Imagine 社製超音波画像診断装置 Aixplorer の ShearWave™ Elastography 機能を用いた。測定部位は、内側上顆から近位 8cm の位置にて上尺側側副動脈を短軸走査にて描出した後、その直上に位置する尺骨神経を同定した。その後、尺骨神経に対して長軸走査し、尺骨神経の組織弾性を測定した。なお、測定は各肢位にて 5 回ずつ行い、その平均値を尺骨神経の組織弾性値とした。得られた値から、1）～5）の各肢位間で組織弾性値に差を認めるか否かを検討した。統計学的処理には、一元配置分散分析の Tukey 法を使用し、有意水準は 5%未満とした。

【結果】

尺骨神経の組織弾性値は 1）84.4±7.4kPa、２）131.4±7.9kPa、３）148.9±12.9kPa、４）171.7±11.3kPa、５）196.0±11.8kPa であった。それぞれの肢位間に有意差を認めた(all p-values < 0.001)。

【考察】

尺骨神経症状を誘発するテストとして３）や４）の肢位が有用とされているが、その一方において遺体解剖を用いた先行研究では肩関節外転外旋、肘関節屈曲、前腕回内の角度増加に伴い、尺骨神経をより緊張させることが明らかにされている。これらを踏まえると 4）や５）がそれに最も近い肢位であり、なかでも手関節のさらなる背屈と橈屈を加えた本法が尺骨神経を最も緊張させる事が考えられた。

【結語】

我々は、尺骨神経症状を誘発するテストとして本法を好んで利用してきたが、神経の緊張に伴う組織弾性の見地から、その有効性が示された。

Terrible triad injury に対し人工橈骨頭置換術を含む肘関節形成術が施行された一症例

一川祥子[1)]、辻修嗣[1)]、高口裕行[1)]、田久保興徳[2)]
1）生田病院 リハビリテーション科
2）生田病院 整形外科

キーワード：terrible triad injury 、人工橈骨頭、 肘不安定性

【はじめに】

鉤状突起骨折と橈骨頭骨折に肘関節脱臼を伴った肘関節不安定症は、Terrible triad injury(以下TTI)と呼ばれ、不安定性の残存、拘縮、変形性関節症等で、治療に難渋することが多いと報告されている。TTI は発生自体が稀で、手術的治療成績の報告はあるが、理学療法に関する報告は少ない。また、人工橈骨頭置換術後に、疼痛や屈曲拘縮、後外側の不安定性を生じた報告もある。今回、肘関節不安定性を生じないよう留意し自動運動を中心に運動療法を行った結果、疼痛や不安定性を残さず、術後 2 ヶ月で可動域及び機能の改善を得られたので報告する。なお、対象者には本発表の趣旨と個人情報の取り扱いには十分に配慮することを文書と口頭で説明し、同意を得た。

【症例紹介】

70 代後半の女性。転倒受傷し、画像所見より肘関節後方脱臼及び尺骨鉤状突起骨折(Regan-Morrey 分類:typeIII-B)、橈骨頭骨折(Mason-Morrey 分類:typeIV)、外側側副靭帯複合体(以下 LCLC)、内側側副靭帯(以下 MCL)損傷と診断された。同日徒手整復試みるも保持困難、再脱臼のため、13 日後に手術が施行された。手術は、橈骨頭骨折に対して人工橈骨頭置換、鉤状突起骨折に対してスクリュー固定、LCLC 縫合術が施行された。術後はシーネ固定とし、翌日より理学療法を開始した。

【理学療法経過】

術後 2 週間はシーネ固定し、浮腫除去、手指可動域訓練を行い、癒着予防目的でシーネ固定下にて上腕筋、三頭筋内側頭の等尺性収縮訓練を実施した。シーネ除去後は、ヒンジ式肘装具へ変更した。その際の可動域は肘関節自動屈曲 100°、伸展-40°、回内 20°、回外 30°であった。触診にて上腕筋と三頭筋内側頭に筋硬結を認めた。また、内外反方向への動揺を認めた。運動は、ヒンジ式肘装具着用下で滑動目的に上腕筋と三頭筋内側頭の反復収縮を行い、肘関節の外反不安定性に対し前腕屈筋群の強化と、内反不安定性に対して前腕伸筋群の強化を 1kg の負荷にて手関節運動にて実施した。組織成熟期である術後 6 週までは、無理な前腕の回内外運動を控え、疼痛のない範囲で自動運動のみ行った。その結果、術後 2 ヶ月で肘関節自動屈曲 130°、伸展-10°、回内 60°、回外 80°となり、疼痛や不安定性は認めなかった。Wheeler 評価は good、日本整形外科学会―日本肘関節学会肘機能スコアは 89 点で理学療法終了となった。術後 7 ヶ月の経過においても肘関節の安定性および機能は維持できていた。

【考察】

TTI の術後成績において安定した成績が報告されている。しかし、本症例は LCLC、MCL の損傷があり、不安定性を生じることが危惧された。そのため、肘関節内外反のストレスが加わらないように、装具着用下において回内外中間位での肘関節自動運動を行ったこと。人工橈骨頭の後外側への脱臼リスクを考慮して、前腕回内外運動を遅らせ、自動運動にとどめたこと。内外反への制動機能向上目的に前腕筋群の強化を行ったこと。これらから、内外反の不安定性を残すことなく、肘関節機能が回復できたと考えられた。

投球障害肩における肩甲骨位置異常とその発生および改善に関わる因子とは？
―shear wave elastography を用いた検討―

二村涼[1)]、福吉正樹[1)]、齊藤正佳[1)]、小野哲矢[1)]、中川宏樹[1)]、二村英憲[1)]、杉本勝正[2)]、林　典雄[3)]
1）名古屋スポーツクリニック　リハビリテーション科
2）名古屋スポーツクリニック　整形外科
3）運動器機能解剖学研究所

キーワード：第 8 肋骨と下角との距離、小胸筋、前鋸筋上部線維、棘下筋

【はじめに】
投球障害肩では、肩後方 tightness や前胸部 tightness、肩甲骨の位置異常などがその特徴的所見として知られている。我々は投球障害肩における先行研究として、棘下筋（ISP）や小円筋の硬さに起因した肩関節内旋制限や、小胸筋（Pm）、前鋸筋上部線維（SA）の硬さに伴う前胸部の柔軟性低下が生じることを定量的に証明してきた。一方、肩甲骨の位置異常とこれらの硬さとの関係が指摘されているものの、これら筋肉の硬さと肩甲骨位置異常との関係性についての報告はない。本研究では、肩甲骨位置異常のなかでも第 8 肋骨と肩甲骨下角との距離（以下、下角距離）に着目し、その距離と ISP、Pm、SA の硬さとの関連性について検討することを目的とした。
【対象と方法】
対象は当院を受診し投球障害肩の診断をされた 24 名（平均 18.3 ±2.8 歳）とした。なお、対象者には本研究の主旨を十分に説明し、同意を得ている。
下角距離と組織弾性の測定には SuperSonic Imagine 社製超音波画像診断装置（エコー）を用いた。測定肢位は椅座位にて両上肢は自然下垂位とした。下角距離の測定方法は第 8 肋骨および下角をエコーにて描出後、2 点間の距離を 3 回測定し、その平均値を「下角距離」とした。一方、Pm・SA・ISP の組織弾性（Pm-E・SA-E・ISP-E）の評価は、先行研究に準じて実施した。得られた結果から、投球側と非投球側における下角距離の比較、ならびに下角距離と組織弾性との関係について検討した。また、投球側については運動療法前後における下角距離と組織弾性の改善の有無を判定したうえで、下角距離の改善に関連する因子についてロジスティック回帰分析を用いて検討した。なお、下角距離および組織弾性の計測における検者内および検者間の信頼性は、それぞれ級内相関係数にて 0.90 以上と高い値を得ている。
【結果】
下角距離は、投球側において有意に高値を示した（$p<0.01$）。また、下角距離と Pm-E、SA-E、ISP-E の間にはそれぞれ有意な正の相関（$r=0.87$, $p<0.01$; $r=0.8$, $p<0.01$; $r=0.78$, $p<0.01$）を認めた。さらに下角距離の改善に関連する因子として、単変量解析では、Pm-E、SA-E、ISP-E の全てが抽出された（odds 比:21.3 , p 値＝0.02 ; odds 比:8.3 , p 値＝0.04 ; odds 比:8.3 , p 値＝0.04）が、stepwise 法による多変量解析では、下角距離の改善に最も関連のある因子として Pm-E が採択された（odds 比:21.3, 95％CI:2.2～510, p=0.02）。
【考察】
投球障害肩では肩甲骨位置異常を高頻度に認めることが明らかにされている。本研究においても投球側の下角距離は高値を示しており、Pm や SA、ISP の硬さが下角距離に関係していた。本結果と先行研究による報告とを併せて考察すると、投球障害肩に特徴的な肩後方 tightness や前胸部 tightness、肩甲骨の位置異常に Pm、SA、ISP の全てが何らかの形で相互に影響を及ぼしている可能性が示唆された。また、下角の位置を是正させるために最も重要な因子として採択された Pm の柔軟性獲得は、競技復帰を達成するうえで重要な前胸部 tightness の改善に関連する因子（福吉, 2010）でもあり、臨床上チェックすべき重要項目である。

肩関節挙上時に肩後方から肩甲帯に出現した疼痛の解釈
～肩甲上神経の解剖学的特徴に着目して～

團野翼[1)]、小野志操[1)]
1）京都下鴨病院　理学療法部

キーワード：肩甲上神経、棘上筋、肩甲切痕

【はじめに】
肩甲上神経の絞扼は腱板断裂やガングリオン、肩甲骨の過剰な可動性により生じると報告されている。肩関節拘縮に合併した肩甲上神経領域の疼痛に関しては我々が渉猟した限り少ない。今回、肩甲上神経領域に疼痛を呈した症例を経験したので疼痛の発生機序を含めて報告する。なお、症例には本発表の意義と目的にについて説明し、同意を得た。
【症例紹介】
症例は40歳代女性であり、3ヶ月前より特に誘引なく肩関節に疼痛が出現。当院にて肩関節周囲炎と診断され運動療法施行となった。
【理学療法評価】
単純レントゲン所見より、Rengachary分類Type3であり、 MRI所見より腱板断裂は認められなかった。初診時、夜間時痛が認められ上肢下垂時や結帯動作にて肩後方から外側にかけての疼痛や挙上時に脱力感を呈していた。肩関節可動域は屈曲135°、内転-10°、外転120°、1st外旋15°、内旋55°であり、肩甲骨下方回旋、前傾位であった。圧痛所見は棘上筋、棘下筋、前鋸筋上部、肩甲挙筋、斜角筋、肩甲切痕部での肩甲上神経に認めた。棘上筋、棘下筋は軽度筋力低下を生じており、肩後面の知覚低下を認めた。肩甲骨下方回旋時や肩甲切痕部での圧痛と症状の再現が得られ、肩甲骨上方回旋にて症状は軽減した。QLSでの圧痛は認められなかった。
【治療内容と経過】
肩関節後方から外側にかけての疼痛や脱力感に関しては、肩甲上神経由来の症状と考え牽引ストレスを軽減させる目的に、肩甲骨下方回旋の是正や棘上筋の癒着剥離を行った。棘上筋に関しては、大結節での引き出し操作に加え鎖骨下方にて棘上筋腱を触知し、同部位での滑走訓練を徒手にて実施した。運動療法を行った結果、内転可動域の改善に伴い、夜間痛や肩甲骨後面から外側にかけての疼痛は消失した。
【考察】
肩甲上神経は、運動神経のみでなく感覚神経や皮神経も分枝するとされており、皮枝は肩甲切痕周囲で分岐し肩外側から後面を支配する。絞扼が生じやすい部位は、肩甲切痕通過部と肩甲棘基部外側である。また、肩甲骨下方回旋や挙上位での内旋にて伸張される。通常、腱板断裂により棘上筋が引き込まれることで肩甲上神経の走行が変化し牽引ストレスが加わることで症状が生じる。本症例は、腱板断裂は認められず、QLSでの圧痛所見も認められなかった。肩甲切痕部での肩甲上神経の圧痛にて症状が再現され、肩甲骨上方回旋を促し肩甲上神経へのストレスを軽減することで症状は軽減した。これらの所見より肩甲上神経由来の症状ではないかと考えた。棘上筋の癒着により、肩関節内転制限が生じ上肢下垂時に相対的に肩甲骨が下方回旋することで肩甲切痕部にて肩甲上神経が牽引され症状が出現していたのではないかと考えた。
肩関節後面から外側に広がる疼痛はQLSによる症状が疑われるが、本症例のように肩甲上神経の圧痛により再現痛が得られる場合、肩甲上神経へ加わるストレスを軽減することが症状改善に必要である可能性が示された。

大結節 2Part 骨折を呈した１症例～肩甲下筋の機能に着目して～

水野弘道[1)]、岡西尚人[1)]、加藤　哲弘[1)]
1）平針かとう整形外科　リハビリテーション科

キーワード：大結節骨折　骨頭求心位　肩甲下筋　内旋可動域

【はじめに】

大結節骨折はわずかな転位の残存でも疼痛の原因となりやすく、大結節 2Part 骨折では、腱板の損傷を伴うことが多い。今回、棘上筋(SSP)、棘下筋(ISP)腱損傷と大結節の後上方突出した症例に対し、骨頭の求心位を得るために肩甲下筋の機能が重要であった。実施した運動療法と結果について若干の考察を含め報告する。

【症例】

70 代女性で、左側方へと転倒した際、左上腕骨大結節骨折(Neer の分類:大結節 2Part 骨折)を受傷した。同日、他院に受診後、受傷５週目に当院を受診し、透視下で骨折部の動揺性を認めなかったため、運動療法が開始となった。

【画像所見】

大結節 superior facet(SF)は粉砕し、midle facet(MF)を前後に隔てるように骨折線を認め、前方部は上方にやや突出していた。また、MF 後方部から inferior facet(IF)は後方へと突出していた。受傷５週目のエコー画像では、SF、SSP 腱、MF、ISP 腱、結節間溝に血管増生像を認めた。

【初診時理学療法評価】

肩甲上腕関節の可動域は屈曲 40 度、結帯 S1 であり、SF、MF、IF、上腕二頭筋長頭腱に圧痛を認めた。Yergason test は陽性であったが、Belly press test は陰性であった。

【運動療法】

下垂位外旋可動域の拡大目的に肩甲下筋の収縮とストレッチを行い、伸展位内旋可動域の拡大目的に棘下筋の収縮とストレッチを行った。血管増生像が消失した受傷７週目以降は、水平屈曲と９０度屈曲位内旋可動域の拡大目的に小円筋、PIGHL のストレッチを追加した。

【経過】

受傷 6 週目：屈曲 100 度、結帯 L3　受傷 7 週目：屈曲 120 度、結帯 Th12　受傷 20 週目：屈曲 160 度、結帯 Th7　JOA score93 点となった。

【考察】

本症例は IF の後方突出による小円筋の張力低下と SSP 腱、ISP 腱損傷を呈しており、腱板の機能低下が生じていた。しかし、小結節に骨折線がおよんでいなかったこと、Belly press test が陰性であったことから SSC の機能には問題が少ないと推察した。肩関節前方挙上時に、肩甲上腕関節はやや内旋位となる。骨頭求心位を保ち二次的なインピンジメントを防ぐためには、後方支持組織の伸張性と SSC の張力が重要である。SF、MF、結節間溝の血管増生像を認めた時期は、同部が肩峰と衝突しない下垂位での内外旋運動を中心に行った。血管増生像の消失を確認した後は、下方組織の伸張性を積極的に改善していった。本症例の治療では、骨折の変位方向や損傷組織を把握し、残存している機能を活かすことが重要であった。

変形性肩鎖関節症における疼痛の解釈-肩甲上腕関節の拘縮の影響-

中井亮佑[1)]、小野志操[1)]、為沢一弘[1)]、團野翼[1)]
1) 京都下鴨病院　理学療法部

キーワード：変形性肩鎖関節症、肩甲上腕関節、棘鎖角

【はじめに】

変形性肩鎖関節症（以下、ACJ-OA）は肩鎖関節（以下、ACJ）に変形性関節症性変化を有し、疼痛や機能障害を認める疾患である。主な病態はACJの炎症であり、画像所見から骨髄浮腫や関節液貯留を認めることが多い。一般的に治療は薬物療法による対症療法であり、抵抗する症例は手術療法の適応となる。今回、手術適応とされたACJ-OA症例の疼痛の原因がメカニカルストレスであり、理学療法が有効であったので報告する。

【症例供覧】

症例は50歳代男性、仕事は建設業である。肩関節水平屈曲と結帯動作にてACJに疼痛があり当院を受診した。肩関節疾患の既往はない。診察にてACJに圧痛を認めた。X線にて関節裂隙の狭小化、骨硬化像を認めた。MRIのT2強調像にて、関節液の貯留、鎖骨及び肩峰に骨髄浮腫を認めた。ACJのブロックテストは陽性であった。以上の所見よりACJ-OAと診断された。薬物療法が選択されたが改善を認めず、理学療法を希望され受診４か月後に理学療法が開始となった。本報告の目的を説明し書面にて同意を得た。

【初回理学療法評価】

主訴は仕事での結帯動作や水平屈曲動作におけるACJの疼痛であった。安静時痛は投薬により軽減していた。圧痛はACJに認めた。関節可動域（以下、ROM）は、肩甲骨非固定での水平屈曲が100°（健側/120°）、結帯が第4腰椎（/第10胸椎）であり疼痛が再現された。肩甲骨を固定し肩甲上腕関節（以下、GHJ）を測定した。GHJは下垂位内旋が65°（/80°）、水平屈曲が90°（/105°）であり、疼痛は誘発されなかった。徒手的にACJに剪断応力を加えると疼痛が再現された。棘鎖角は下垂位60°（/60°）、水平屈曲位65°（/70°）、結帯位65°（/60°）であった。

【理学療法及び経過】

理学療法はGHJの柔軟性改善を中心に施行し、疼痛自制内の日常生活動作を指導した。介入は週1回程度とした。理学療法7回目（理学療法開始6週）にて、GHJのROMの左右差は改善した。肩甲骨非固定では水平内転がROM 120°、棘鎖角65°、結帯は第10胸椎、棘鎖角65°となった。結帯は肩甲骨の前傾、外転、下方回旋が著明であり、疼痛を最終域で認めた。日常生活動作での疼痛は消失し、仕事での疼痛は軽度となった。理学療法10回目（理学療法12週）にて、GHJは水平屈曲115°に改善した。結帯動作での棘鎖角は60°となった。仕事での疼痛が消失したため、理学療法終了となった。

【考察】

本症例の疼痛は、鎖骨に対して肩峰が前方へ偏位する剪断応力がACJに加わると惹起された。肩関節の運動においてGHJの拘縮はSTJの運動を過剰にするとされており、それに伴いACJも過剰な運動を示すと考える。ACJの運動は棘鎖角にて評価した。結帯及び水平屈曲にて過剰にACJが運動していた。本症例のACJは変形があり可動性の改善は見込みにくい。GHJの拘縮改善がACJの運動を減少させ、ACJの剪断応力が軽減したことで疼痛の改善に繋がったと考えた。

ACJ-OA症例に対して、GHJの拘縮改善を目的とした理学療法がACJの疼痛改善に有効であった。

肩関節前方部痛の解釈に苦慮した鏡視下 Bankart 修復術後の一症例
～前方組織の病態を見逃していた反省を踏まえて～

中川宏樹[1)]、福吉正樹[1)]、齊藤正佳[1)]、小野哲矢[1)]、二村英憲[1)]、二村涼[1)]、杉本勝正[2)]、林典雄[3)]
1) 名古屋スポーツクリニック リハビリテーション科
2) 名古屋スポーツクリニック 整形外科
3) 運動器機能解剖学研究所

キーワード：肩関節前方部痛、肩甲下筋、烏口腕筋、大胸筋、動態観察

【はじめに】

肩関節前方部痛(前方部痛)に対して、棘下筋や小円筋(後方腱板)の柔軟性を改善し、骨頭の求心性を再獲得することで疼痛が改善することを多く経験する。しかし、今回、後方腱板の柔軟性を獲得したのにも関わらず、前方部痛が改善しない症例を経験した。本発表では疼痛解釈までに時間を要した反省を踏まえて、肩関節前方組織に起因した前方部痛を捉える上で、注意すべき理学所見や超音波下動態観察から得られた興味深い知見を紹介する。なお、症例には本発表の目的と意義について十分に説明し、同意を得ている。

【症例紹介】

症例は 20 歳代の男性である。サッカーの試合中に接触プレーにて左肩関節を脱臼し、以降、5 年間にわたり脱臼を繰り返した。手術を目的に当院を受診し、左肩関節反復性前方脱臼の診断のもと、鏡視下 Bankart 修復術が施行された。術後は三角巾およびバストバンドにて 3 週間固定され、その後、固定除去とともに運動療法が開始された。

【理学療法評価・治療および経過】

運動療法は肩甲帯ならびに前胸部の柔軟性改善と後方腱板を中心としたリラクセーションを行った。術後 9 週目の可動域は、屈曲 175°、伸展 50°、外転 145°、結帯 T10、下垂位内旋 55°、外転内旋 50°、屈曲内旋 10°まで改善していたものの最終域に前方部痛が生じていた。圧痛を烏口腕筋(CB)、大胸筋鎖骨部線維(PMC)、肩甲下筋(SSC)に認めていたが、後方腱板の圧痛は消失しており、さらに超音波画像診断装置(エコー)による後方腱板の組織弾性の計測結果からは健側以上の柔軟性が獲得されていた。そこで、前方組織における肩関節下垂内旋時の動態をエコーにて観察したところ、健側に比して患側では CB、PMC、SSC 間での滑走動態が乏しく、内旋最終域で前方部痛を認めた。この動態異常を改善すべく、各筋間での滑走を促すアプローチを行ったところ、可動域の改善とともに前方部痛が消失した。

【考察】

当院における初回脱臼から手術までの平均期間は 1 年 7 ヶ月である。一方、本症例においては手術までの期間が 5 年と非常に長く、幾度となく脱臼を繰り返していた。そのため、脱臼に伴う前方組織への機械的負荷が繰り返されることで、CB、PMC、SSC の各組織間で癒着が生じ、滑走障害を来たしたと考えた。加えて、本症例に限ったことではないが、手術の侵襲および術後の不動期間も前方組織の滑走障害を助長させる一因になったと考えられる。これらのことから、手術による前方安定性の獲得ならびに運動療法による後方腱板の柔軟性獲得後も、CB、PMC、SSC の癒着が残存していたため、前方部痛が生じたと考えた。

【結語】

前方組織の滑走障害が前方部痛を生じさせる一因になり得る可能性があり、これを念頭に置き病態解釈および運動療法を展開することが重要である。

習慣的な不良姿勢により発症した頭痛に小後頭神経の関与が疑われた 1 症例

早崎泰幸[1)]、赤羽根良和[2)]
1）城北整形外科クリニック　リハビリテーション科
2）さとう整形外科　リハビリテーション科

キーワード：筋緊張性頭痛、小後頭神経、胸鎖乳突筋、運動療法

【はじめに】

頭頚部・顔面の末梢神経分布において、大後頭神経（以下：GON）や小後頭神経（以下：LON）、第 3 後頭神経（以下：TON）は頭痛に関与する。GON の頚部運動における機械的刺激は、屈曲時の神経自体の伸張や、回旋時の下頭斜筋による圧迫である（Vital 1989）。同様に、TON に対しては、伸展時の C2/3 椎間関節性疼痛として出現する（早崎 2017）。

GON や TON に起因する頭痛の報告は散見されるが、LON に関する報告は我々が渉猟し得た範囲では見当たらない。今回、頭痛に LON の関与が疑われた症例を経験したので、その発生機序に若干の考察を加え報告する。

【説明と同意】

症例には、本発表の目的と意義について十分に説明し、書面にて同意を得た。

【症例紹介】

症例は 50 歳代の女性で、診断名は頚部脊椎症である。職業は事務職で、一日中パソコンを使用したデスクワークを行っている。頚部周辺の症状を訴え当院受診し、運動療法が開始となった。

【理学所見】

頭痛は右耳介内側に palmar sign で示され、長時間のデスクワーク後に出現し、入浴や温熱療法後、また安静臥位や起床時には軽減した。坐位姿勢は、胸椎過後彎による頭部前方位（以下：FHP）の不良姿勢を呈していた。国際頭痛分類（ICHD-3）は 11.2.1 であった。

Erb’s point（以下：神経点）への圧刺激で、頭痛が再現された。同部の皮膚を胸鎖乳突筋（以下：SCM）の後縁に沿って頭側へ牽引すると症状は増悪し、緩めると軽減した。さらに、SCM を伸張することで症状は増悪し、緩めると消失した。頚椎関節可動域は正常で、測定時に症状の再現は得られなかった。背臥位で、顎を引くように頭頚部の屈曲運動を促すと、SCM の過緊張が観察された。僧帽筋上部線維や SCM の柔軟性は低下していた。

【運動療法】

FHP による神経点への過緊張の是正を目的に、僧帽筋上部線維と SCM のリラクセーションを行い、さらに仕事中の坐位姿勢の指導を行った。

【考察】

頭痛は、長時間のデスクワーク後に出現し、筋緊張が緩和されると軽減するため、FHP を基盤とした筋緊張性頭痛が疑われた。FHP では頭頚部の関節内圧は上昇しやすく（早崎 2016）、僧帽筋上部線維や SCM は過緊張状態となる（Janda 2013）。LON は頚神経叢の皮枝であり、SCM の後縁から皮下に出現し、外側頚部の感覚を支配する。

本症例は、神経点への圧刺激で、右耳介内側に放散痛が出現した。また、頚部の関節運動による再現性はなく、SCM への機械的刺激のみに反応した。そのため、FHP による SCM の過緊張が引き金となり、神経点における LON への圧迫・伸張刺激が加味されて頭痛が出現した。

【課題】

今回は 1 症例による病態解釈のため、今後は症例を積み重ね、LON 特有の理学所見と治療を確立していく必要がある。

交通事故による転倒後に歩行時の殿部痛を呈した一症例

石黒翔太郎[1)]、水野弘道[1)]、岡西尚人[1)]、加藤哲弘[1)]
1)医療法人　平針かとう整形外科

キーワード：仙結節靭帯、大殿筋、超音波画像診断

【はじめに】

今回、交通事故による転倒後に歩行時の殿部痛を呈した症例を経験した。超音波画像診断（以下：エコー）にて疼痛部位を明確にした上で、修復過程に応じた理学療法を展開し、症状の改善を得たため報告する。尚、症例には本発表の意義を説明し同意を得た。

【症例紹介】

症例は、80 歳代の女性である。歩行中に駐車場から出てきた車と接触して転倒し、左殿部を地面に強打した。その後、歩行時に左殿部痛が出現して、当院を受診し仙骨挫傷と診断され、受傷 22 日後より理学療法が開始となった。

【単純 X 線画像】

正面像では、健側に比べ患側の骨盤帯は前傾位を呈していた。

【初診時理学療法評価】

本症例は歩行時に体幹前傾位を呈し、左踵接時に VAS70mm の殿部痛を認めた。腰部コルセットの使用にて、体幹前傾位が是正されると VAS45mm となった。圧痛は、下位腰部多裂筋や上殿皮神経にも認めたが、大殿筋の仙結節靭帯付着部周囲は著明で歩行時痛と一致した。大殿筋の収縮にて同部に疼痛を認めた。エコーでは大殿筋の仙結節靭帯付着部周囲に血管増生像を認めた。股関節伸展可動域は健側 10°、患側 5°であった。PLF test が陽性であり、下位腰椎の屈曲が制限されていた。

【運動療法及び経過】

患部安静のため一本杖と腰部コルセットの使用を指導し、体幹前傾位の是正を目的に、腰仙関節の屈曲可動域、股関節の伸展可動域、胸椎の伸展可動域の獲得を週 2 回の頻度で実施した。治療開始 1 ヶ月後には、PLF test 及び股関節伸展可動域の改善と共に歩行時痛は VAS35mm と軽減した。また、エコーにて大殿筋の仙結節靭帯付着部周囲の血管増生像の消失を認めてからは、同部の拘縮除去を目的に大殿筋仙結節靭帯付着部周囲の mobilization 及び大殿筋の収縮訓練を実施した。治療開始 3 ヶ月後には、大殿筋仙結節靭帯付着部周囲の圧痛が軽減し、歩行時痛は消失した。

【考察】

大殿筋は浅部線維と深部線維に分けられ、深部線維は仙結節靭帯に付着する。また、大殿筋は踵接地期に、骨盤・体幹の屈曲力に対抗するために最も働くとされる。よって、本症例の歩行時痛は、踵接地時の大殿筋の収縮に伴う、仙結節靭帯付着部への離開ストレスが関与したと考えた。また、単純 X 線正面画像で健側に比べ患側の骨盤帯が前傾位傾向であり、理学所見にて股関節伸展可動域や PLF test での制限も認めた。よって、歩行時に体幹前傾位となり殿部痛を助長していたと考えた。そのため、エコーにて血管増生像が認められた修復期は、体幹前屈位アライメントの是正を中心に実施した。その後、エコーにて血管増生像の消失を確認した以降は、大殿筋深層線維の拘縮に由来した仙結節靭帯付着部への牽引ストレスの増大が疼痛に関与したと考え、治療にて同部の拘縮除去を行った結果、大殿筋の仙結節靭帯付着部周囲の圧痛の軽減と共に、歩行時痛が消失した。以上のことから、エコーにて組織病態を把握した上で治療を選択したことが症状の改善に繋がったと考える。

大殿筋と腹筋群の機能改善により症状が改善した
大内転筋付着部炎・仙結節靭帯付着部炎と診断された一症例

岡西尚人[1)]、加藤哲弘（MD）[2)]、渡邊宣之（MD）[3)]
1)平針かとう整形外科　リハビリテーション科
2)平針かとう整形外科
3)公立陶生病院　整形外科

キーワード：大内転筋付着部炎、股関節内旋位、大内転筋坐骨部線維、大殿筋

【はじめに】

今回、股関節唇鏡視下修復術 15 ヶ月経過後より、椅子からの立ち上がり時に坐骨結節周辺から恥骨にかけて疼痛（以下、坐骨部痛）が出現した症例を治療した。大殿筋と腹横筋・腹斜筋群（以下、腹筋群）の収縮機能の改善を目的に治療を実施し良好な結果を得たので、その病態について報告する。症例には、本報告の趣旨を説明し書面にて同意を得ている。

【症例】

左股関節唇鏡視下修復術を施行された 40 歳代の事務職の女性で、診断名は大内転筋付着部炎・仙結節靭帯付着部炎である。術後 15 ヶ月後より椅子からの立ち上がり時に坐骨部痛が出現するようになった。執刀医による閉鎖孔付近へのキシロカイン局注にて一旦は症状消失したが、徐々に疼痛が再燃したため当院を紹介受診し、術後 18 ヶ月後より当院での理学療法が開始となった。

【初診時理学療法評価】

段差昇降時や立ち上がり時に、坐骨部痛以外に膝内側部にも疼痛が出現していることが問診にて判明した。圧痛は、坐骨結節から坐骨枝の他に内転筋結節および内側膝蓋大腿靭帯にも認め、段差昇降時などの膝内側部痛と一致した。閉鎖孔に圧痛は認めず、股関節 90°屈曲位内旋可動域は 35°で鼠径部痛は出現しなかった。股関節伸展可動域は 15°であった。自然歩行は股関節内旋位であった。大殿筋への用手圧迫を繰り返すと各部位の圧痛および立ち上がり時の坐骨部痛・膝内側部痛は著明に軽減した。

【運動療法および経過】

10 日後の 2 回目来院時には坐骨結節から坐骨枝の圧痛は半減していたが、腹直筋付着部と長内転筋、仙結節靭帯に強い圧痛を確認した。腹筋群の収縮を促すと各部位の圧痛は著明に軽減した。以降は、腹筋群と大殿筋の収縮練習を積極的に実施した。加療 5 週後には、腰椎の伸展を伴わない股関節の自動伸展が可能となり各部位の圧痛および症状は消失した。

【考察】

座位・立位時における骨盤前傾の制御は股関節伸展筋群によって為されるが、股関節内旋位では大殿筋の張力は低下する。また、股関節屈曲角度の増大に伴い股関節伸展運動における大殿筋の比率は軽減し内転筋群の比率が増大する。特に、坐骨部線維は筋長が長いので股関節屈曲トルクに対して反応しやすい。本症例は、活動量の増大に伴い坐骨部線維が過用状態となり、仙結節靭帯は過緊張状態になっていたと推察した。大殿筋と腹筋群の筋力が改善され、最終的には腰椎の伸展を伴わない股関節伸展運動が可能となり症状の消失に至った。

坐骨部線維の過緊張には、股関節内旋位での荷重が関与していると推察しているが、有症例と無症例の明確な相違点については現在のところまだ不明である。しかし、坐骨部線維の過緊張がない状態を構築していくことは、股関節疾患の運動療法を実施する上で重要であると考える。

長後仙腸靭帯に付着する多裂筋の機能障害が腰殿部痛の一因となった一症例
～多裂筋と長後仙腸靭帯の解剖学的連結に着目して～

齊藤正佳[1)]、福吉正樹[1)]、小野哲矢[1)]、中川宏樹[1)]、二村英憲[1)]、二村涼[1)]、杉本勝正[2)]、林典雄[3)]
1）名古屋スポーツクリニック リハビリテーション科
2）名古屋スポーツクリニック 整形外科
3）運動器機能解剖学研究所

キーワード：多裂筋　長後仙腸靭帯　癒着　腰殿部痛

【はじめに】

仙骨後面に停止する多裂筋（MF）の一部と第3･4外側仙骨稜（LSC）から起始する長後仙腸靭帯（LPSL）とは生理的な解剖学的連結構造を有している。しかし、これらの間に非生理的な連結(癒着)が生じると、MFそのものの機能障害に加えてMFとLPSL間の滑走性も低下し、腰殿部痛を惹起する一因になりうる。今回、腰殿部痛を訴えた症例の理学所見及びエコー観察からMFとLPSLの連結部における特徴的な所見を得ることができたので、その病態考察と運動療法について報告する。

尚、症例には本発表の意義と目的について十分に説明し同意を得ている。

【症例紹介】

症例は16歳の女性で、陸上競技部に所属している。 5ヶ月間続く腰殿部痛を主訴に当院を受診し、第5腰椎分離症の診断の下、来院1ヶ月後より運動療法が開始された。

【理学所見及び運動療法と経過】

運動療法開始1週目は、腰椎椎間関節及び下肢の拘縮に対してアプローチした。2週目には第5腰椎棘突起の叩打痛及び動作時痛は消失したが、体幹屈曲にて左第3･4中間仙骨稜（ISC）からLSCに、体幹の伸展・左回旋にて左上後腸骨棘(PSIS)に各々疼痛を訴えた。これらの体幹運動の際、PSISを正中に近づけるように徒手操作すると疼痛の軽減を、その反対の操作にて疼痛の増大を認めた。圧痛は、MF、LPSL、下位腰椎椎間関節、PSIS～下後腸骨棘、大殿筋表層線維に認め、その中でもMFとLPSL の連結部には著明な圧痛が認められた。腰椎後弯可動性テスト(PLF-t)は120°で、仙骨後面に違和感を訴えられた。仙腸関節テストは、ゲンスレン・屈曲内転内旋テストが陽性で、各々骨盤固定下では疼痛の低下を認めた。さらに、エコーにてMFとLPSLの連結部を描出し、腰椎前弯運動に伴うMFの動態を観察したところ、MFの収縮不全（浮き上がり及び滑走性の低下）を認めた。これらの所見から、運動療法として、MFの浮き上げ操作ならびにMFとLPSL間の滑走操作を行いつつ、MFの選択的収縮運動を追加した。その結果、MFの収縮改善に伴い体幹の屈曲時痛やMF及びLPSLの圧痛は消失し、各テストも陰性化した。これにより、練習中・後の腰殿部痛は消失し、競技会に出場可能となった。現在も練習中・後に疼痛は出現していないが、体幹の伸展時にのみPSIS近位の腸骨稜に疼痛が若干生じており、運動療法を継続中である。

【考察】

本症例は、MFや下位腰椎椎間関節及び仙腸関節周辺に圧痛を認め、体幹の運動時痛及び各種ストレステストが陽性であったが、特徴的な所見としてはMFとLPSLの連結部に圧痛及びエコーにてMFの収縮不全を認めたことである。これらのことから、MFとLPSLの癒着による滑走障害及び過剰な伸張ストレスが疼痛を出現させ、運動療法による癒着剥離操作が疼痛を改善させたと考える。

MFとLPSL間の癒着は、腰殿部痛の一因として念頭に入れておくべき病態であると考えられる。

尖足拘縮予防に装具療法が効果的であった右下腿前方コンパートメント重度損傷の一例

千田佑太[1)]、小野寺智亮[1)]、荒木浩二郎[1)]、菅原亮太[1)]、谷口達也[1)]、川岡広太朗[1)]
1）札幌徳洲会病院　整形外科外傷センター

キーワード：装具療法、尖足拘縮予防、下腿前方コンパートメント重度損傷

【はじめに】
下腿前方コンパートメント重度損傷により尖足拘縮が危惧された一例を経験した．足関節良肢位保持装具，足趾動的スプリント作成が尖足拘縮予防に効果的であったため報告する．
【症例紹介】
10 代後半男性，バイク運転中に乗用車と衝突し受傷，右下腿遠位骨幹部開放骨折(Gustilo typeⅢB)，右リスフラン関節開放脱臼骨折と診断された．受傷当日に長母趾伸筋，長趾伸筋，足部背側内在筋，浅腓骨神経，足背皮神経の挫滅が強い部分を切除し，前脛骨筋は部分断裂していたが縫合されなかった．脛骨，腓骨に一部骨欠損を認め，同日に創外固定術を施行した．受傷後 11 日に下腿両骨，足根骨骨接合術，足背皮膚欠損部に遊離皮弁術を施行し，脛骨は約 4.0cm の短縮，回旋変形を認めた．受傷後 22 日，骨延長，アライメント矯正を目的にリング式創外固定術(以下，TSF)を施行し，TSF 後 9 日より骨延長開始し 38 日で終了した．理学療法は受傷翌日より開始し，TSF 後より足関節 ROM 運動開始，TSF 後 11 週より部分荷重開始，19 週より全荷重開始した．22 週で自宅退院となり他院で理学療法を継続した．
【初期評価(TSF 後)】
右足部は内反し下垂足を呈していた．足関節他動 ROM は背屈 10°(TSF 遠位と足背部が接触)，底屈 30°，MMT は前脛骨筋 2，長母趾伸筋 0，長趾伸筋 0，長短腓骨筋 0，下腿三頭筋 2，長母趾屈筋 2，長趾屈筋 2 であり，下腿遠位から足趾足背部にかけ知覚は消失していた．
【治療内容・経過】
理学療法は下腿後面筋の反復収縮と伸張を中心に介入した．そして，足関節良肢位保持を目的に装具と TSF をバンドで結んだ背屈保持装具，足趾伸展位保持，足趾屈筋群の選択的収縮を目的に動的スプリントを作成した．装具は TSF 後 2 日に作成し，早期より尖足拘縮予防に努めた．荷重開始後は荷重量に応じ CKC トレーニングや歩行練習を進めた．
【最終評価(TSF 後 22 週：退院時)】
右足関節 ROM(自動/他動)は背屈-25°/10°，底屈 30°/35°，MMT は前脛骨筋 2，長母趾伸筋 1，長趾伸筋 2，長短腓骨筋 2，下腿三頭筋 2+，長母趾屈筋 4，長趾屈筋 4，下腿遠位から足趾足背部の知覚は改善傾向である．下垂足は残存しているが ADL は片松葉杖歩行自立している．
【考察】
下腿前方コンパートメント重度損傷により下垂足を呈していたことに加え，TSF 後の骨延長に伴う下腿後面筋の伸張により背屈制限進行が予測された．そのため装具を作成し，足関節良肢位保持に努めた．また，下腿後面筋は挫滅が軽度であったため足趾屈曲，足関節底屈筋の選択的収縮，伸張を積極的に実施した．菅原らは内反尖足改善に装具療法が効果的であったと報告し，本症例においても骨延長前後で背屈 ROM を維持できていることから装具療法が効果的であったと考える．

踵骨骨折後に前足根管症候群様の症状を合併した一症例

野中雄太[1)]　増田一太[1)2)]
1）いえだ整形外科リハビリクリニック
2）立命館大学　立命館グローバル・イノベーション研究機構

キーワード：踵骨骨折、下伸筋支帯、深腓骨神経絞扼性障害、超音波画像診断装置

【はじめに】

前足根管症候群（以下，ATTS）とは下伸筋支帯（以下，IER）と距骨，舟状骨とで構成される前足根管内での深腓骨神経（以下，DPN）絞扼により生じ，母趾内側や示指内側の痺れや感覚鈍麻などが生じる．一般的には底屈時の症状増悪を認めるとされ，背屈時に症状増悪を示した報告はない．

今回，踵骨骨折術後に背屈時の ATTS 様症状を呈した症例を経験した．本症例に対して，超音波画像診断装置を用いて，解剖学的に関係が深い長母趾伸筋（以下，EHL）と前脛骨筋に伴う IER の浮き上がり動態を観察し，ATTS との関連性を考察したため報告する．

【症例】

症例は 40 代男性．現病歴は，3 か月前に脚立から転落し，受傷．他院にて観血的固定術を施行後，当院受診し，運動療法開始となった．なお，本症例には本発表の意義を十分に説明し，同意を得ている．

【初診時理学所見】

術創部は，外果下方部と踵部に認めた．足関節角度は膝伸展位背屈で他動 10°，自動 5°であった．母趾伸展位背屈で他動 0°，自動 - 5°，底屈は他動 45°，自動 40°であった．MMT では，足関節背屈時の筋力低下は認めなかった. 足関節底屈時の母趾伸展時の MMT は 5 であったが, 最大背屈位での母趾伸展時の MMT は 3 と足関節肢位の変化による筋力低下を認めた．さらに最大背屈時に母趾内側，示趾内側部に痺れの増悪を認め，IER 下での DPN の Tinel Sign を認めた．

【超音波測定方法と結果】

測定部位は，IER 下に距骨頭と前脛骨筋，EHL が明瞭に描出できる部位とした．測定方法は，足関節角度が－20°，－10°，0°の 3 肢位とし，足関節背屈，母趾伸展の最大等尺性収縮を各々の肢位で観察した．得られた各画像に対し，距骨頭から IER までの距離を測定し，弛緩時と収縮時の実測値差から健患比を算出した．結果は，足関節背屈時の実測値差と健患比は，－20°位で 1.2 ㎜，－3%，－10°位で 1.3 ㎜，3%，0°位で 1.2 ㎜，12%であった．また，母趾伸展時は－20°位で 0.3 ㎜，7%，－10°位で 0.8 ㎜，14%，0°位で 0.4 ㎜，21%であった．

【考察】

本症例は一般的な ATTS とは異なり, 背屈角度の増大に伴い, 痺れの増悪を認めた. また, 超音波画像から, 背屈角度増大に伴い EHL の収縮不全に起因すると考えられた IER の浮き上がり低下を認めた．この EHL の収縮不全は背屈時に，IER 下を走行する DPN を直接的に圧迫していた可能性が示唆された．さらに，この圧迫は DPN の滑走距離の延長を招き，IER 直下でのさらなる圧迫力となることが考えられた．また，踵骨骨折における炎症の波及や術後の癒着に伴う IER の柔軟性低下を惹起した可能性も圧迫力を増大させる一因となるものと考えられた．これらのことから，本症例は IER 持ち上げ能の低下は，EHL の収縮不全により生じ，背屈位でも ATTS を発症させる原因となる可能性が示唆された．

Heel fat pad が残存し良好な機能成績を得た踵デグロービング損傷の症例

荒木浩二郎[1)]、小野寺智亮[1)]、菅原亮太[1)]、千田佑太[1)]
1）札幌徳洲会病院　整形外科外傷センター

キーワード : デグロービング損傷、感覚障害、Heel fat pad

【はじめに】
踵は荷重歩行での最初の緩衝系として作用し，耐荷重能と表在感覚は重要である．今回，踵デグロービング損傷により踵周囲の感覚が脱失したが, Heel fat pad は残存した症例を経験した.
【症例】
症例は30歳代男性である．横転したトラックに左足部を挟まれ受傷し，当院へ搬送された．診断名は左踵デグロービング損傷，左足関節果部開放骨折，左踵骨開放骨折であり，踵 (Heel fat pad を含む) から足底中央にかけて軟部組織が剥奪していた．同日デブリードマン，骨接合術 (内果，踵骨)，創縫合，局所陰圧閉鎖療法が施行された．受傷翌日に理学療法が処方され，足趾･足関節 ROM 運動が許可された.
【評価と運動療法】
術後は足部の腫張が高度であり，踵を中心とした安静時痛が生じていた．足関節 ROM (自動/他動) は背屈-20 度/-10 度，底屈 30 度/40 度だった．踵周囲の軟部組織損傷があるため，良肢位保持にシーネや装具は使用できず，ベッドの足下に設置したクッションに前足部を置くことで代用した．足趾･足関節拘縮が予想されたため，早期から運動療法を 1 日 2 回実施した.
【経過】
受傷後 5 日で Heel fat pad は壊死しないと判断され，アンカーにて踵骨に固定し，踵骨の確定的骨接合術 (screw 固定) が行われた．受傷後 3 週で皮膚欠損部に対し分層植皮術，受傷後 6 週で踵軟部組織欠損に対して有茎皮弁術(V-NAF)が施行された．皮弁術後 3 日から ROM 運動の再開，荷重が許可された.
受傷後 5 ヶ月では踵荷重時に VAS: 20/100mm の疼痛が残存した．足底感覚は Semmes-Weinstein Monofilaments test で踵部にて脱失 (Red)，内側アーチ部で鈍麻 (Blue) だった．足関節 ROM (自動/他動) は背屈 25 度/35 度，底屈 55 度/60 度，後足部 ROM は回外 25 度，回内 10 度であり健側と同様だった．市販の靴を着用可能で，ジャンプや走行も可能になった．足の外科学会後足部機能判定基準は 77/100 (疼痛，活動で減点) だった．感覚脱失に伴う潰瘍形成は生じていない.
【考察】
踵周囲の軟部組織損傷は高度であるが，骨折が比較的単純であったため良好な機能成績になったと考える．本症例は踵周囲の軟部組織損傷があったことから，通常，良肢位保持で用いるシーネや装具を使用できなかったが，クッションを用いて可及的に良肢位を保持したこと，早期から運動療法を頻回に実施したことが拘縮予防に繋がった．幸いなことに, Heel fat pad が生着し，踵の耐荷重能が温存された．一方，踵周囲の感覚脱失があるため足底部の違和感が後遺障害として残存する．足部の感覚障害は将来的な胼胝形成や潰瘍形成を引き起こすことが多いため，今後は患者本人による足部の観察を習慣づける指導や足部の定期的な評価，インソール作成の検討が必要である.

アキレス腱断裂縫合術後における腱部の elongation について

十亀麗[1)]、中宿伸哉[1)]、松本裕司[1)]、松本優[1)]、近藤秀哉[1)]、渡邊大輔[1)]、杉浦文昭[2)]、山田高士[2)]
1)吉田整形外科病院　リハビリテーション科
2)吉田整形外科病院　整形外科

キーワード：アキレス腱断裂、elongation、超音波画像診断装置

【はじめに】

アキレス腱(AT)断裂後の腱の延長(elongation)は保存・手術療法どちらにも起こり得るとされているが,elongation が生じやすい時期や運動復帰に影響を及ぼす程度などを詳細に報告したものは少ない.また,腱の elongation は筋出力不全にもつながり,運動パフォーマンス(exercise performance:EP)に影響する可能性が考えられる.今回,AT 断裂術後において,どの時期にどの程度の elongation を起こすのかを観察する目的として,超音波画像診断装置を用いて検討した.

【対象】

レクリエーションにて AT 断裂し,bunnel 法が施行された 5 例 5 足(男性 3 名,女性 2 名,年齢 49.4±7.3 歳)を対象とした.

【方法】

測定肢位は腹臥位,膝関節伸展位足関節中間位とした.踵骨中央点と AT 幅の中点を結ぶ線を基準線とし,基準線上 AT 踵骨付着部からヒラメ筋筋腱移行部までの距離(STL),腓腹筋筋腱移行部までの距離(GTL)を術後 4～24 週まで毎週計測した.

【運動療法】

術後 3 週間のギプス固定後,術後 4～9 週までを装具とし,足趾筋ストレッチ及び足関節自動収縮を行った。術後 6 週から 5 ㎏の負荷をかけ座位での heel raise(HR)を追加し,術後 8 週から体重の 20%負荷にて立位での両脚 HR を開始した. 負荷量は 1 週毎に 10%ずつ増加させた.ただし負荷増加の条件を底屈最終域まで HR 可能であることとした.片脚 HR 獲得後,ジョギングを開始し,術後 24 週で運動復帰とした.

【結果】

STL は 3/5 例で elongation を認め,腱長が一定となる時期は最短で術後 4 週,最長で術後 17 週,平均術後 9.2 週であった.GTL は全例で elongation を認め,腱長が一定となる時期は最短で術後 7 週,最長で術後 24 週,平均術後 15.2 週であった.また,STL,GTL それぞれで最大 15 ㎜の elongation を認めた.

【考察】

AT において elongation は運動能力と関連があるとされており,運動復帰を目指す症例にとって elongation を最小にすることが重要な治療目標と考える.腱の一次修復は一般的に約6週であるが,受傷後12週での腱の修復率は約 50%,1 年後でも 80%程度だともいわれており,一定の見解は得られていない.また,AT 断裂術後の MRI では,12 週では縫合部の高信号域を示しているが,24 週では低信号域を示し,線維が長軸方向に揃い始めると報告されている.本研究では腱長が一定となる時期が STL で最長 17 週,GTL で最長 24 週であった.AT が十分な強度を持つには術後 20 週を要するとの報告もあるが,本研究結果において GTL では 2/5 例が 20 週以降でも elongation が生じ,MRI において腱の修復が完成される 24 週までは elongation が生じる可能性が考えられた.したがって,24 週の運動復帰時までは腱に対する過負荷に注意が必要であると示唆された.

【結語】

本研究における経時的評価により,個人差はあるものの elongation は術後早期から運動復帰時まで長期間で生じることが分かった.今後,どの程度の elongation が運動復帰時期や EP に影響するかを検討することで,運動療法での段階的負荷量や目安を設定する一助となると考える.

脛骨骨幹部骨折後に底屈制限が生じた 1 症例－前脛骨筋に対する運動療法について－

蛯原文吾[1)]、長谷川勝哉[1)]、川上裕貴[1)]、尾池健児[1)]、瀧原純[1)]、秋田哲[1)]、村野勇[1)]、橋本貴幸[1)]
1）総合病院　土浦協同病院　リハビリテーション部

キーワード：前脛骨筋、底屈制限、運動療法

【はじめに】
本症例では前脛骨筋が可動域の制限因子となり、足関節の底屈制限が生じた。前脛骨筋の動態を確認するために、超音波画像診断装置（以下エコー）を使用した。そのエコー所見を基に運動療法を行うことで、底屈制限の改善が得られた。そこで本症例に有効であった運動療法について報告する。なお、症例には本発表の目的と意義について十分に説明し、書面にて同意を得た。
【症例紹介】
症例は 50 歳代の男性である。交通事故により右脛骨骨幹部骨折と腓骨骨幹端骨折（AO 分類 42−A1.2）、脛骨遠位部骨折（AO 分類 43−B1.3）を受傷した。受傷 8 日後に脛骨に髄内釘挿入術、腓骨にプレート固定術が施行された。術後 1 日から理学療法を開始した。術後 22 日から 1/3 部分荷重、術後 29 日から 1/2 部分荷重、術後 42 日から全荷重を開始した。
【評価】
術後 21 日の足関節の底屈は 35/55 度（右/左）であった。足趾を屈曲した肢位でも底屈の可動域に変化は認めなかった。伸張痛は脛骨骨幹部の周囲の前脛骨筋に認めた。同部位の前脛骨筋に Numerical Rating Scale で 8/10 点の圧痛を認めた。エコーを用いて前脛骨筋の収縮の動態を観察すると、健側の長軸像では、脛骨の骨膜と前脛骨筋の筋外膜の間で滑走を認めたが、患側では滑走が低下していた。また、健側の短軸像では、脛骨上を前脛骨筋が前内側に向かって滑走する様子を認めたが、患側では滑走が低下していた。短軸の滑走の低下は、特に下腿骨間膜の周囲に位置する深層部で認めた。術後 153 日には右の足関節の底屈は 55 度となり、疼痛は消失していた。エコーからは滑走の改善を認めた。
【運動療法】
前脛骨筋に対して、エコー所見から拘縮部位を同定し、拘縮除去の徒手操作を実施した。具体的には、下腿後面の腓骨の内側から指を当て、下腿骨間膜を介して前脛骨筋の深層部を、脛骨上で前内側へ滑走するように操作した。同部位の徒手的な滑走のためには、下腿前面からの操作よりも、下腿後面からの操作が滑走を促しやすいことをエコーで確認した。その後、足趾を屈曲した肢位で前脛骨筋の収縮を最終域まで誘導した。上記の運動療法により即時的な可動域の改善を認めた。最後に底屈方向に持続伸張を実施した。
【考察】
エコー所見より、底屈制限の原因は、脛骨の骨膜と前脛骨筋の筋外膜との癒着と筋自体の伸張性の低下と考えられた。前脛骨筋の拘縮の病態は、深層から浅層にかけて骨折線を中心に波及していた。これは、骨折に伴う血腫や筋の損傷によるものと捉えた。本運動療法の特徴は、下腿後面の腓骨の内側から指を当て、下腿骨間膜を介して前脛骨筋の深層部を、脛骨上で前内側へ滑走するように操作した点にある。脛骨骨幹部骨折に伴い、前脛骨筋の深層部に癒着と伸張性の低下が生じた症例では、本運動療法の有効性が示唆された。

上伸筋支帯周辺の癒着が考えられた脛骨天蓋骨折の 1 症例

横地　雅和[1)]、熊谷　匡晃[2)]、猪田　茂生[3)]
1）国立病院機構三重中央医療センター　リハビリテーション科
2）三重県厚生連松阪中央総合病院　リハビリテーションセンター
3）伊賀市立上野総合市民病院　リハビリテーション課

キーワード：足関節前方部痛、上伸筋支帯、癒着剥離

【はじめに】

脛骨天蓋骨折は、高エネルギー外傷によって起こり、ROM の改善に難渋することが多いと報告されている。今回、脛骨天蓋骨折を呈し、足関節前方部痛を呈した症例を経験した。伸筋支帯に着目し、拘縮治療を行ったところ、疼痛が消失したため治療経過とともに報告する。なお、症例には本発表の目的と意義について説明し同意を得た。

【症例紹介】

50 歳代の男性である。仕事中、100kg 以上の機材が右足に落ちて受傷した。脛骨天蓋骨折（Ruedi 分類 Type Ⅲ）と診断され、手術目的にて当院へ紹介となった。受傷 16 日目に骨接合術を施行した。腓骨は Synthes 社製外側用 plate で固定した。脛骨は前方進入で、長母趾伸筋と前脛骨筋の間から骨折部を展開し、人工骨移植と Synthes 社製前外側 plate で固定した。術後はギプス固定を行った。術後 3 週より運動療法を開始した。術後 4 週でギプス固定を除去し、PTB 装具を着用下で荷重練習を開始した。固定除去後の足関節 ROM は背屈-5°、底屈 15°であった。術後 8 週で PTB 装具を除去し、全荷重が許可された。術後 9 週で自宅退院となったが、歩行を続けると足関節前方部痛が生じたため再評価を行った。

【再評価時の理学所見】

足関節 ROM は背屈 5°、底屈 30°であった。足趾伸筋群は、最終域まで収縮することは困難であり、amplitude の低下を認めた。足関節最終背屈時ならびに足関節底屈と母趾屈曲時に足関節前方部痛を認めた。疼痛が出現する背屈角度から少し底屈位へと戻し、徒手操作による距骨の後方移動と後方組織の柔軟性を確認したが、伸張痛は認めなかった。上伸筋支帯に硬さを認め、上下左右に動かすと、患側の柔軟性は低下していた。また、同部を押さえながら足関節を底屈すると底屈角度の減少を認めた。歩行は 200m 程度で足関節前方部痛を認め、しゃがみ込みならびに階段の降段は困難であった。

【運動療法と経過】

上伸筋支帯への癒着剥離操作ならびに足関節背屈筋群のストレッチングを実施した。足関節 ROM は背屈 10°、底屈 45°と改善を認め、足関節前方部痛は消失した。連続歩行が 2 時間程度可能となり、しゃがみこみならびに 1 足 1 段での階段降段が可能となった。

【考察】

足関節前方組織には、筋や関節包、脂肪体、伸筋支帯が存在しているが、伸筋支帯を原因とする拘縮に関する報告は少ない。伸筋腱と伸筋支帯との癒着は、背屈筋群の滑走性低下と筋出力低下を生じさせると考えられ、本症例でも底屈制限と amplitude の低下を認めた。他の理学所見からも、後方組織の柔軟性低下は否定的であり、前方組織の癒着によって疼痛が生じていると推察した。本症例の病態は、受傷時に脛骨遠位端が粉砕骨折を呈していることと前方進入で展開したことから、上伸筋支帯の損傷が大きく、修復に伴って癒着を生じたと考察した。癒着が改善することで、足関節背屈筋群の筋出力が改善し、連結している前方関節包の滑走性改善と前方コンパートメント内圧が軽減したことが前方部痛の消失に繋がったと考えられた。

足部多発骨折後に続発した感覚障害に対する評価と治療
～内側足底動脈の血流障害が感覚障害の原因であった一症例～

堀内奈緒美[1)]、小野志操[1)]、團野翼[1)]、中井亮佑[1)]
1）京都下鴨病院

キーワード：内側足底動脈、超音波画像診断装置、末梢血管障害

【はじめに】
本症例の感覚障害の要因として内側足底神経障害が疑われたが、感覚障害以外の神経症状は認めなかった。今回、内側足底動脈周囲の拘縮により痺れを伴う感覚障害を呈した一症例を経験した。末梢血管障害に対して運動療法を進める上で超音波画像診断装置（以下エコーと略す）を用いた評価が有用であった症例について報告する。尚、症例には発表の目的と意義を十分に説明し、同意を得た。
【症例紹介】
症例は40歳代女性である。バイクで走行中に転倒し受傷した。同日当院を受診し、CTにて右足部多発骨折と診断された。保存療法を選択していたが症状が改善せず、受傷1か月後より理学療法開始となった。
【理学療法評価と経過】
画像所見より第1,2,3中足骨基部、立方骨、第4中節骨に骨折を認めた。本症例はショパール関節以遠の母趾の足底と足背に痺れを伴う感覚障害を認めた。安静時に症状はなく、長時間の立位と歩行で症状が出現した。圧痛所見は母趾外転筋に認めた。他動可動域は母趾伸展位での内転が健側10°、患側5°と制限されていた。運動療法介入後、可動域は改善したが感覚障害の消失には至らなかったため、エコーにて母趾外転筋周囲の軟部組織を描出した。エコー所見にて母趾外転筋のfibrilla patternの破綻を認め、その下方を走行する内側足底動脈は蛇行し、血管径が健側1.８mmに対して患側が1.1mmと減少していた。感覚障害は内側足底神経領域に一致しておらず、probe compression testにて内側足底神経にTinel徴候を認めなかった。母趾外転筋の腱反射の減弱、母趾外転筋・短母趾屈筋の筋力低下、筋萎縮は認めなかった。内側足底動脈周囲の拘縮に対して治療を行なった結果、蛇行の改善と血管径が1.9mmまで増加し感覚障害は消失した。
【治療内容】
母趾外転筋に対しては徒手にて短軸方向への滑走、母趾MP関節を伸展、内転方向へ動かすことで近位滑走させた。内側足底動脈に対しては徒手にて短軸方向への滑走、足関節底屈内反位から背屈外反位にすることで長軸方向への滑走を促した。
【考察】
本症例の主訴は痺れを伴う感覚障害であり、末梢神経障害を疑ったが、末梢神経障害に生じる理学所見と一致していなかった。第1中足骨基部に骨折を生じており、母趾外転筋の筋攣縮と周囲組織の滑走不全を認めた。内側足底動脈深枝内側枝は母趾外転筋と骨の辺縁を走行し、舟状骨結節から第1中足骨間で数本の皮枝を出す。理学所見と内側足底動脈の走行から内側足底動脈に着目した。エコーでは母趾外転筋のfibrilla patternの破綻、内側足底動脈の蛇行、血管径の減少を認めた。以上のことから、痺れを伴う感覚障害は骨折後に生じた母趾外転筋と内側足底動脈周囲の拘縮が原因であったと考察した。外傷後に生じる感覚障害は末梢神経領域に応じた評価を行う必要があり、理学所見が末梢神経症状と一致しない場合に末梢血管障害を疑う必要がある。本症例より末梢血管障害に対して、血管周囲の軟部組織の拘縮治療は有用であると考えられた。

不安定性を認めた遠位脛腓靭帯付着部剥離骨折の運動療法の展開

伊藤憲生[1)]、森戸剛史[1)]、松本裕司[1)]、松本優[1)]、近藤秀哉[1)]、中宿伸哉[1)]
1)吉田整形外科病院　リハビリテーション科

キーワード：遠位脛腓靭帯付着部剥離骨折、不安定性、超音波画像診断装置

【はじめに】

今回、遠位脛腓靭帯付着部剥離骨折後に、剥離骨折の不安定性を認めた症例を経験し超音波画像診断装置を用い段階的に運動療法を実施したので報告する。

【症例紹介】

症例は50歳代の男性である。高さ15cm程の段差から左側に捻りながら転倒し受傷した。翌日当院を受診し、遠位脛腓靭帯付着部剥離骨折、腓骨近位端骨折と診断された。1週間のギプス固定後、シャーレ固定に変更し、受傷4週目に主治医より疼痛範囲内で全荷重許可となり運動療法が開始となった。

尚、症例には本発表の意義を説明し、同意を得た。

【画像所見】

単純X線では、腓骨近位端骨折のみ確認された。CT画像にて遠位脛腓靭帯付着部の剥離骨折及び後果骨折が認められた。

【初診時理学療法所見　受傷後4週】

歩行時立脚中期から後期にて足関節前外側部に疼痛を訴えた。圧痛は前距腓靭帯、踵腓靭帯、三角靭帯脛舟部、剥離骨折部、長母趾屈筋（FHL）に認め、剥離骨折部の圧痛が歩行時痛と一致した。足関節可動域（健側/患側）は、背屈（35°/30°）、母趾伸展位背屈（30°/25°）、底屈（45°/35°）であった。足関節最大背屈位での外旋強制にて足関節前外側部痛が再現され、母趾伸展位背屈で増悪し、母趾屈曲位背屈では軽減した。エコー所見では、剥離骨片が距骨外旋強制にて転位する様子が確認され、底屈位距骨外旋強制では骨片が転位する様子は確認されなかった。また、剥離骨片周囲にドップラー反応を認めた。

【運動療法と経過】

剥離骨折部を安定させる目的として、両果部を圧迫するようにテーピングを使用し、患側に10mmの補高を貼付した上で、歩行時立脚終期の背屈角度を0°以下となるように調整した。さらに足関節中間位でFHLのリラクセーションおよびストレッチングを行った。エコー観察にて受傷後7週での骨片転位を認めず、ドップラー反応もほぼ消失したため、背屈可動域改善を目的とした運動療法を追加した。受傷後8週にて最大背屈可動域を獲得し、歩行時痛も消失したため、運動療法を終了とした。

【考察】

本症例は、足関節背屈外旋強制にて疼痛の再現を認め、同強制時におけるエコー観察にて、剥離骨折部の不安定性とドップラー反応を認めた。これらの所見により、歩行時痛の原因は剥離骨折部によるものと推察した。本症例は、腓骨近位端骨折を合併しており、剥離骨片も確認されたことから、脛腓間離開に伴う骨間膜損傷も考えられ、歩行時痛は、脛腓間が離開することによる剥離骨片の不安定性が原因であり、FHLの短縮に伴う距骨の後方移動制限と過剰な外旋変位がこれを助長したものと考えられた。Risseladaらは、エコーでの骨折術後の血流反応は骨折治癒の指標となるとしている。本症例は、受傷7週で骨片の不安定性を認めず、骨の癒合に伴いドップラー反応が軽減したことから、背屈可動域の改善を行い歩行時痛の消失に至った。

大腿骨転子部骨折術後の荷重時痛と超音波所見の経時的変化について

森孝之[1)]、猪田茂生[2)]、
1)市立伊勢総合病院リハビリテーション室
2)伊賀市立上野総合市民病院リハビリテーション課

キーワード：転子部骨折、荷重痛、エコードプラ所見

【はじめに】

大腿骨転子部骨折は高齢者に多く、認知症の合併等により、疼痛部位や程度を正確に訴えることができないケースも散見される。問診が十分にできない症例においても荷重時痛の現状把握ができれば、問題の原因に合った運動療法を展開することが可能となる。骨折部の修復過程における血流反応と荷重時痛の程度に関連があるかどうかを調べるため、臨床所見より骨折部への荷重時痛が疑われた2症例に対し、超音波画像診断装置(以下、エコー)にてカラードップラー所見を撮影し、その時の自覚的な疼痛の程度を確認したので報告する。

【方法】

荷重時痛の原因が、軟部組織ではなく、骨折部への荷重刺激であると推察した2症例を対象とした。臨床所見として、片脚立位時の疼痛が、荷重量の増加にて増悪し、内転角度の減少や術創部の皮膚に対する徒手的な弛緩操作にて軽減しないことを条件とした。その上で、Visual Analog Scale（以下、VAS）にて自覚的な疼痛の程度を確認した。エコーは、転子部骨折部において骨折線をまたぐようにプローブを置き、後内側部と後外側部の2点をカラードプラにて観察した。

【症例1】

80歳代女性。自宅にて転倒し受傷。Mini-Mental State Examination（以下、MMSE）28点。骨折分類はEvans分類group1。つば付きCHSにCancellous screw（以下、CCS）を用いた骨接合術を施行し、術後2日目より理学療法開始した。術後9日目の荷重時痛はVAS80mmで、術後24日目ではVAS50mmであった。術後31日目ではVAS20mmとなり術後43日目にVAS10mmであった。術後45日目にVAS0mmと消失し、エコーによる大腿骨後面部の血流反応は消退した。安静時痛は術後31日目で消失した。

【症例2】

89歳女性。自宅にて転倒し受傷。MMSE21点。骨折分類はgroup4。CHSによる骨接合術を施行し、術後翌日より理学療法開始した。荷重時痛は術後2日目でVAS80mmであった。術後18日目に VAS60mm、術後42日目にはVAS30mmとなり、術後56日目にはVAS20mmと軽減した。術後69日目でVAS10mm と軽減し、その後111日目までVAS10mmの疼痛が残存した。術後126日目にVAS0mmと荷重時痛は消失し、術後139日目のエコーにおいて大腿骨後面部の血流反応は消退した。安静時痛は術後31日目で消失した。

【考察】

骨折部の修復時には、血管増生による血流増加が認められ、その際にはCGRP陽性線維などの知覚神経が血管に伴走し、血管消退とともにこれらの神経も消失するとされており、カラードプラにおける血流反応はこれらの変化を反映している可能性がある。安静時痛の消失は、症例1が術後31日目、症例2が術後33日目であったが、ともに骨折部に血流反応が認められ、安静時痛の消失と骨折部の血流反応は一致しなかった。荷重時痛の消失は、症例1が術後約6週、症例2が術後約18週であり、血流反応の消退の時期はほぼ一致した。骨折部への刺激による荷重時痛の経過を可視化し、積極的に荷重を進めるかどうかの判断材料とするためのツールの1つとなる可能性があると考えられた。2症例では推測の域を出ないため、さらに多くの症例で検証していく必要がある。

人工股関節全置換術後に右腸腰筋血腫を呈し、カップの再置換が行われた一症例

長谷川勝哉[1)]、川上裕貴[1)]、尾池健児[1)]、蛯原文吾[1)]、瀧原純[1)]、秋田哲[1)]、村野勇[1)]、橋本貴幸[1)]
1)土浦協同病院　リハビリテーション部

キーワード：THA、腸腰筋血腫、超音波画像診断

【はじめに】

腸腰筋血腫の原因は、血液疾患や抗凝固療法による出血性素因によるものが多い。その他、外傷等に伴う報告が散見される。人工股関節全置換術（以下 THA）後に生じた報告は渉猟した限りでは稀少である。今回の症例では 11 年前の THA 後に腸腰筋血腫を生じ、同部位を超音波画像診断装置（以下エコー）を用いて理学療法を実施し、疼痛や血腫を増悪させずに機能改善に至ったため、考察を踏まえて報告する。なお、症例には本発表の意義について説明し、書面にて同意を得た。

【症例紹介】

症例は 60 歳代の女性であり、11 年前に両側の THA を施行した。1 年前に右鼠径部に疼痛が出現し、他院で右鼠径部血腫と診断され、血腫除去や穿刺、薬物療法を行ったが、疼痛が遷延したため当院を受診した。X 線像より右人工股関節のカップの前方突出を認め、CT 像で右腸腰筋に腫大を認めた。腸腰筋とカップとの irritation が考慮され、可及的な血腫の除去と、カップの再置換術が行われた。術前から理学療法を開始し、以降 1 週間ごとにエコーで腸腰筋の血腫の状態を確認した。

【理学療法評価ならびに経過】

術前は右鼠径部に腫脹があり、エコーで右腸腰筋に低輝度の血腫を認めた。股関節の関節可動域（以下 ROM）は屈曲が 80°、伸展が-15°であった。徒手筋力検査（以下 MMT）は、股関節屈曲が 3 と筋力低下を認め、右腸骨筋、大腰筋、大腿筋膜張筋、中筋殿筋前部線維に数値評価スケール（以下 NRS）7 の圧痛および伸張痛を認めた。また、腰部の脊柱起立筋に NRS4 の圧痛を認めた。座位姿勢は鼠径部につまり感の訴えがあり、胸腰椎後弯、両側骨盤後傾位で回避していた。立位姿勢は腰椎前弯、骨盤前傾位であった。最終評価では、腫脹と疼痛は消失し、腸腰筋内の血腫は縮小していた。股関節の ROM は屈曲 100°伸展 5°となり、股関節屈曲筋力も MMT4 と改善し、また、座位と立位時の回避姿勢が消失した。

【理学療法プログラム】

術後 30 日目までは、腫脹と疼痛が残存していた。エコー所見にて、腸腰筋内に低輝度のエコー像が残存していたため、腸腰筋への過負荷を避け、疼痛が生じない強度で腸骨筋・大腰筋の反復収縮を実施した。その他脊柱・骨盤のアライメント改善と歩行練習を併せて実施した。30 日以降から疼痛が軽減し、エコーでの腸腰筋の血腫が徐々に縮小し始めたため、腸腰筋の持続伸張、股関節伸展位からの腸腰筋の筋力強化練習を追加した。

【考察】

本症例はカップの位置の不良により、腸腰筋とカップとの irritation が生じたと考えられる。腸腰筋の疼痛と股関節伸展制限により、座位および立位姿勢不良を認めたため、腸腰筋の機能改善を目的に理学療法を実施した。エコーでの定期的な観察により、腸腰筋への過剰なストレスによる血腫の増悪を防ぎつつ、段階的に ROM と筋力の改善が得られたと考えられる。エコーを用いた軟部組織の観察は、血腫の変化を捉える一助となり、理学所見と合わせて運動負荷を設定する有用な情報となると考えられる。

鼠径部及び大腿前部痛を訴える初期股関節症例に対する治療経験
～超音波画像診断装置による動態評価を用いて～

丹羽結生[1)]、鈴木裕二[1)]、久松潤矢[1)]、三田村信吾[2)]
1）朝日が丘整形外科　リハビリテーション科
2）名古屋整形外科・人工関節クリニック　リハビリテーション科

キーワード：大腿前部痛、大腿神経筋枝障害、超音波画像診断装置、組織動態

【はじめに】
右鼠経部痛及び大腿前部痛(Anterior Thigh pain：以下 ATP)を訴える症例を経験した。超音波画像診断装置(以下：エコー)を用いた動態評価を行い、運動療法を施行した結果、疼痛の改善が図れたため若干の考察を加え報告する。尚、症例には本発表の目的と意義について十分に説明し同意を得た。
【症例紹介】
症例は 60 歳代女性で、主訴は坐位からの立ち上がり時及び歩行開始時の右鼠径部痛及び ATP である。約 2 年前に脚立から転落受傷し、接骨院等にて治療を行うも受傷後約半年間強い疼痛が続いた。その後、鼠径部痛は軽減するものの持続していた。徐々に疼痛が増悪し ATP も出現したため、当院受診し運動療法開始となった。
【理学療法評価】
レントゲン画像より、CE 角は右 31°　左 29°、Sharp 角は右 37°左 36°であった。エコーにて右股関節長軸像の観察では関節包の肥厚と血流増生像を認めた。短軸像の観察では腸腰筋(以下 IP)と大腿直筋(以下 RF)をプローブで圧迫すると右側の柔軟性低下が認められた。また、同部の圧迫で鼠径部痛及び ATP が誘発された。右股関節可動域は屈曲 90°外転 30°内転 20°股関節 90°屈曲位内旋 10°外旋 0°中間位内旋 40°外旋 5°であった。屈曲と 90°内外旋時に ATP を訴えた。棘果長は左右ともに 83cm、転子果長は左右ともに 81 ㎝と左右差は認められなかった。仙腸関節ストレステストは陰性であった。初診時の痛みの VAS は 85mm であった。FABER test、ActiveSLR は疼痛により困難であった。大腿神経(以下 FN)の tinel sign は陰性であり、下肢の感覚障害は認めなかった。ATP は RF を徒手的に Lift Up することで軽減した。
【治療内容及び経過】
IP、RF の mobilization と大腿骨頸部軸での牽引操作を行った。4 週目には ATP は消失し鼠径部痛のみ残存した。12 週経過時のエコー所見では IP、RF の柔軟性の改善を認めた。可動域は屈曲 110°外転 40°内転 20°股関節 90°屈曲位内旋 30°外旋 30°中間位外旋 30°と改善され、痛みの VAS は 5mm となった。
【考察】
股関節疾患における ATP には FN 由来の疼痛が報告されている。FN の解剖学的特徴として鼠経管を通過した後、伏在神経、前皮枝、筋枝に分岐する。筋枝は腸骨大腿靭帯を支配する枝を出し RF の深部で中間広筋、外側広筋に至ることが知られている。そのため筋枝レベルでの絞扼では感覚障害は出現しないと考えられている。本症例は、FN の tinel sign が陰性で感覚障害は認めなかった。しかし、エコーにて IP、RF の柔軟性低下が認められたこと、RF を徒手的に Lift Up することで ATP の軽減が得られたことから両筋の柔軟性低下に起因する FN 筋枝の絞扼性神経障害であると推察した。受傷時の股関節周辺組織の損傷やその後の股関節症の進行による両筋の柔軟性低下が原因で ATP が出現しており、IP、RF の柔軟性が得られ FN 筋枝への圧迫負荷や滑走性が改善されたことにより ATP の消失に至ったと考えられた。股関節疾患に対する運動療法を行う上で、疼痛管理は重要であり、疼痛評価にエコーが有用であることが示唆された。

内側型変形性膝関節症患者における半膜様筋腱圧痛と脛骨外側偏位との関係

福田奨悟[1)]、八木茂典[1)]、森戸俊行[1)]
1）東京関節外科センター昭島整形外科

キーワード：内側型変形性膝関節症、脛骨外側偏位、半膜様筋腱

【はじめに】

我々は第 24 回､第 25 回本学会において変形性膝関節症患者を圧痛部位によって分類することを提案した。半膜様筋付着部（以下：SM）に圧痛を認める例は主訴消失までに長期間を要していた。今回は SM に圧痛を認める例の特徴を X 線像から明らかにすることを目的とした。

【対象と方法】

2015 年 4 月～2016 年 3 月に当院にて膝 OA 内側型と診断された 302 例 403 膝を対象とした。SM に圧痛を認めた群（以下：SM 群）より無作為に 60 膝を抽出した。対照群として SM に圧痛のない群より無作為に 60 膝を抽出した。方法は荷重位膝最大伸展像と荷重位膝屈曲像（Rosenberg view）との 2 枚の X 線像を用い両群間の差異を検討した。測定方法は脛骨長軸線を引き、これに平行な大腿骨関節面内側縁、脛骨関節面内側縁と外側縁を通る線を引いた。脛骨長軸線に直交し脛骨関節面内側線と外側線との間を「脛骨関節面幅」と定義した。大腿骨関節面内側線と脛骨関節面内側線との間を「偏位幅」と定義した。脛骨関節面幅に対する偏位幅を「%-脛骨偏位」(以下：%-TD)として表した。合わせて、FTA、関節外開き角（以下：L-CPA）を Ogata の方法で計測した。統計学的検討は Mann-Whitney 検定を用い、有意水準は 1%とした。なお、本発表の目的と意義について説明し同意を得、情報の取り扱いについては倫理的配慮として個人を特定する氏名、生年月日を削除して行った。

【結果】

荷重位膝最大伸展像における%-TD は SM 群 5.15±2.41%、対照群 1.22±1.06%だった。荷重位膝屈曲像における%-TD は SM 群 1.40±0.97%、対照群 1.14±1.09%だった。FTA は SM 群 181.29±3.24°、対照群 181.94±4.93°だった。L-CPA は SM 群 6.11±3.09°、対照群 5.70±3.57°だった。統計学的解析にて SM 群は対照群と比較し荷重位膝最大伸展像における%-TD が有意に大きく脛骨外側偏位していた（$p<0.01$）。荷重位膝屈曲像における%-TD、FTA、L-CPA は有意差を認めなかった。

【考察】

Saari らは膝 OA 患者の膝伸展最終域において脛骨が外側偏位する例があると報告した。本研究結果より SM 群は荷重位膝最大伸展像において脛骨外側偏位していた。FTA、L-CPA に有意差を認めなかったことより内反は SM 群の特徴的な所見ではなかった。

SM 付着部のうち anterior arm と呼ばれる部位は SM 腱溝を走行し脛骨内側顆内側に停止する。SM の圧痛は SM 腱溝に認めることが多い。SM 群のエコー所見においても膝伸展にて同部位から anterior arm が逸脱する動態を示す例が確認できた。膝伸展にて脛骨外側偏位すると anterior arm は SM 腱溝から逸脱する機械的ストレスを受けると考えられた。

半膜様筋腱 anterior arm 由来の膝痛を呈した一症例

山本浩貴[1)]、早川智広[1)]、岡西尚人[1)]、加藤哲弘(MD)[2)]
1) 平針かとう整形外科 リハビリテーション科
2) 平針かとう整形外科

キーワード：膝内側部痛、半膜様筋腱 anterior arm、下腿外旋制動

【はじめに】

膝関節内側部痛の要因には、半月板や鵞足筋群など様々な組織の報告があり、治療を展開する上で原因となる組織の鑑別は非常に重要となる。今回、サッカープレー中に生じた膝内側部痛に対し、理学所見およびエコー所見にて半膜様筋腱 anterior arm(以下;SMT-a)由来の疼痛と推察し理学療法を行ない、良好な経過を得たため若干の考察を加え報告する。尚、症例には本発表の目的と意義について十分に説明し、書面にて同意を得た。

【症例紹介】

症例は、全国大会出場レベルのサッカー部に所属している 20 代前半の男性である。某日サッカープレー後に誘引なく膝内側部に疼痛が出現し、翌日以降プレー中の疼痛も生じたため 5 日後に、当院を受診し右膝内障と診断された。投薬等にて経過観察していたものの、著変なく 26 日後に理学療法が開始となった。既往歴に右母趾末節骨骨折を有する。

【画像所見】

X 線所見は骨棘形成等の異常所見はなかった。MRI 所見は内側半月板や主要靭帯などに明らかな断裂･損傷の所見はなかった。またエコーにて、半膜様筋腱溝において SMT-a の腱肥厚像を確認した。

【理学療法評価および経過】

疼痛部位は SMT-a を One point indication で示し、著明な圧痛を認めた。関節可動域は、膝関節に著明な制限はないものの、大腿四頭筋 MMT4 レベルと低下を認めた。鵞足筋トリガー鑑別テストは陰性であった。片脚 Squating-t では健側と比較し knee-in を強く認め、プレー中の疼痛および圧痛との再現を得たが、下腿外旋制動テープの貼付にて軽減した。医師と協議の上、半膜様筋腱溝レベルの SMT-a に対しキシロカインテストを実施した結果、即時的に疼痛の軽減を得た。また Ober-t 変法や Thomas-t は陽性であり、母趾内在筋に著明な筋力低下および圧痛を認めた。その後の理学療法では SMT-a の滑走を促し、下腿外旋制動を目的に内側広筋や母趾内在筋の筋力強化を行なった。約 8 週後、上記筋力の向上とともに各種圧痛および整形外科的テストは陰性となり、プレー中の疼痛は消失した。

【考察】

本症例は、One point indication で示した部位の著明な圧痛およびエコーでは腱肥厚像を認め、キシロカインテストにて疼痛が即時的に軽減したことから、SMT-a 由来の膝痛と推察した。SMT-a は関節後方部にて分岐し、脛骨近位内側部に存在する半膜様筋腱溝を後方から前方へ走行し、荷重時下腿外旋を制動する機能を有し、SMT-a と半膜様筋腱溝間および SMT-a と MCL 間には滑液包が介在している。大腿に対する下腿の過外旋に伴う SMT-a 周囲の滑液包への機械的ストレスが本症例の病態であり、同部における滑走性改善や下腿過外旋の是正がサッカー中の膝内側部痛の消失につながったと考える。

膝後外側部痛と近位脛腓関節不安定性の関与
～座標移動分析を用いた解析～

河田龍人[1)]、西野雄大[1)]、野中雄太[1)]、笠野由布子[2)]、福吉正樹[3)]、小野哲矢[3)]、中川宏樹[3)]、増田一太[1)]
1)いえだ整形外科リハビリクリニック
2)中部学院大学　看護リハビリテーション学部
3)名古屋スポーツクリニック

キーワード：近位脛腓関節、膝後外側部痛、膝窩筋

【はじめに】

階段降段時に膝後外側部痛を呈する症例は少なからず存在するが、同部の疼痛と腓骨の不安定性との関与を示す報告は少ない。我々は、先行発表として膝深屈曲での腓骨の前方への不安定性に起因する膝窩筋腱由来の膝後外側部痛を呈した一症例を報告した。今回、同一症状がある者と非疼痛者を対象に、近位脛腓関節（以下、PTFjt）の前方への不安定性の関与を座標移動分析を用いて検討した。なお、本研究に際して対象者には研究の目的と意義を十分に説明し同意を得た。

【対象】

階段降段時としゃがみ込み動作等の膝深屈曲で膝後外側部痛を呈し、PTFjt 不安定性テストおよび疼痛誘発テストの両者が陽性であった 12 名 13 膝（平均 59±14 歳;32-74 歳）を後外側部痛群（以下、P 群）とした。P 群の理学所見として、全例に膝窩筋（以下、PM）の圧痛かつ緊張の高さを認めたが、膝関節可動域は健側との差を認めなかった。また、後外側回旋不安定性テスト等の整形外科テストは陰性であった。一方、対照群（以下、N 群）は膝関節に既往がない 7 名 7 膝（平均 54±15 歳;32-74 歳）とした。なお、両群間に年齢の有意差は認めなかった。

【方法】

PTFjt の不安定性を評価するにあたり、膝関節肢位は屈曲 0°、45°、90°、135°の 4 肢位とした。各肢位とも足関節を底背屈 0°に固定後、腓骨頭に徒手的操作を加えない PTFjt の安静位（以下、安静位）と腓骨頭を徒手的に前方に変位させた肢位でそれぞれ写真撮影し、Image J にて前方位腓骨頭(A)、外果最大隆起部(B)、腓骨頭安静位(C)の座標を算出した。また、それぞれの座標より∠ABC の角度を算出し腓骨の移動量として解析した。統計分析では両群それぞれにおける各肢位間の関係を対応のある一元配置分散分析および Bonferroni 法による多重比較を行った上で、P 群と N 群に対し対応のない t 検定を実施した。有意水準は 5%未満とした。

【結果】

P 群の前方傾斜角は屈曲 0°と屈曲 90°($p<0.05$)で有意に大きかったが、屈曲 135°と各屈曲角度の間($p<0.01$)で最も有意に大きかった。N 群の前方傾斜角は各屈曲角度にて有意差は認められなかった。P 群と N 群の比較では前方傾斜角は屈曲 0°においては両者に差を認めなかったが、その他の膝関節各肢位間で P 群が有意に大きかった。

【考察】

膝屈曲 90°以降での腓骨の有意な前方不安定性が生じ、N 群と比較しても有意に大きかった。PM は腓骨の制動として強いられる過剰な収縮や、膝深屈曲での腓骨の過剰な前方移動により PM 腱が通常よりも早期に PM 腱溝にはまり込み過剰な牽引や摩擦を受け、PM 腱部痛が生じた可能性が考えられた。これらの原因により膝屈曲 90°以上必要な階段降段、しゃがみ込み動作等で PTFjt 不安定性の関与による膝後外側部痛を呈した可能性が示唆される。

変形性膝関節症により階段降段時に着地側に疼痛を呈した一症例

赤江要[1)]、高木由里子[1)]、安本美帆子[1)]
１）八尾総合病院

キーワード：階段降段時痛、着地側、IFP

【はじめに】

変形性膝関節症における階段降段時痛には支持側の屈曲し始めの疼痛例が知られている。今回着地側に疼痛を呈した症例を経験したので報告する。

【倫理的配慮、説明と同意】

当該患者には本発表の趣旨を説明し書面と口頭で同意を得た。

【症例紹介】

８０歳代男性、階段降段時痛を訴え当院受診し左変形性膝関節症の診断を受ける。その他の動作時痛は無かった。

【単純 X 線所見】

立位正面像にて FTA(右/左)175/183 であった。

ローゼンバーグ撮影において関節裂隙の閉鎖が見られ、腰野分類Ｇｒａｄｅ３であった。

【理学療法評価】

階段降段時に左膝関節 20°屈曲位で着地し、Infra Patella Fat Pad (以下 IFP)部に疼痛を訴えた。着地時に他動的に膝伸展を強制すると IFP の疼痛は増強し、屈曲を増大させると IFP の疼痛は軽減したが大腿が外旋し内側半月板(以下 MM)に一致した内側側副靭帯部(以下 MCL)と鵞足部への疼痛を訴えた。

主な圧痛は薄筋、鵞足部、外側広筋・中間広筋の大腿遠位 1/3、腸脛靭帯、半膜様筋停止部(direct arm)、Jason の疼痛誘発 test では IFP の外側部に鋭痛が認められた。関節可動域(右/左)は膝伸展０/－５で左膝に Extension lag５°が認められた。

薄筋 test、Ober test、Ely test は陽性であった。また右側に比べ左側の外側膝蓋支帯の伸張性低下が認められた。超音波画像では、左側膝蓋骨外側における膝関節伸展時の IFP の短軸動態にて右側に比べ大腿骨近位方向への移動量低下が観察された。

【治療と結果】

腸脛靭帯緊張緩和目的に中殿筋、大腿筋膜張筋自動反復収縮、半膜様筋・中間広筋・外側広筋柔軟性改善目的にストレッチング、外側膝蓋支帯柔軟性の改善目的に外側膝蓋支帯ストレッチング、IFP 柔軟性および滑走改善目的にリリース操作と IFP 剥離操作を実施した。その結果、左膝伸展 0°となり段降段時痛は消失した。

【考察】

本症例は階段降段時左膝関節 20°屈曲位から着地をしていたが、膝伸展を他動的に強制し着地を行うと IFP の疼痛は増強し、屈曲を増大させると IFP の疼痛は軽減したが MCL、鵞足部への疼痛を惹起した。Michael らは IFP 内圧について深屈曲ならびに浅屈曲時の内圧が高いことを示している。本症例は左膝関節 20°屈曲位での着地を行っており IFP 内圧を下げ疼痛回避のための動作であると考えた。しかし、屈曲を増大させることで大腿の外旋と共に膝に加わる内反トルクが増大することで、内反に伴う MCL への MM の圧排や鵞足部へのストレスが疼痛を惹起したと考えた。つまり、本症例の階段降段時痛は膝伸展運動で生じる IFP 由来の疼痛と膝関節の伸展可動域がないために生じる MM 由来や鵞足部の疼痛が混在していると考えた。そこで、階段降段時に膝関節の伸展可動域が確保できれば MM 由来や鵞足部の疼痛は消失していくと考えた。そして、その伸展可動域を出すための阻害因子となるのは IFP 由来の疼痛であると考えた。つまり、IFP 由来の疼痛が消失することで膝関節の伸展可動域を確保でき、結果として MM 由来や鵞足部の疼痛も消失していくと考えた。

人工靭帯を用いて再建術が行われた膝蓋靭帯断裂の一症例

瀧原純[1),矢口春木[2),長谷川勝哉[1),蛯原文吾[1),川上裕貴[1),尾池健児[1),秋田哲[1),村野勇[1),橋本貴幸[1)
1)総合病院土浦協同病院　リハビリテーション部
2)東北大学病院　診療技術部門　リハビリテーション部

キーワード：人工靭帯、膝蓋靭帯断裂、理学療法

【はじめに】膝蓋靭帯断裂に対し Leeds-Keio 人工靭帯による再建術が行われた症例を経験した。術後の運動療法や 1 年間の経過から得られた課題について報告する。なお、症例には報告の意義を説明し、書面で同意を得た。

【症例紹介】60 代男性で、自転車乗車中に転倒し受傷した。左膝蓋靭帯断裂と診断され、膝蓋靭帯再建術が施行された。受傷時画像所見で単純 X 線側面像の膝蓋腱長（以下 T）/膝蓋長（以下 P）比が 2.1 と膝蓋骨高位を認めた。手術は mop-end 状の断裂部が縫合され、人工靭帯を大腿四頭筋末端に通し膝蓋骨前面で 8 の字にして、脛骨隆起遠位の骨孔に通して締結された。術中 T/P 比は 1.3 であった。医師の理学療法処方は、術後 2 週間はキャスト固定で完全免荷であり、その後に硬性装具に変更し、大腿四頭筋等尺性収縮、他動から自動介助での等張性伸展運動、60 度までの屈曲関節可動域（以下 ROM）訓練および膝蓋骨モビライゼーションが開始となった。術後 3 週目に下肢完全伸展位による全荷重と 90 度までの屈曲 ROM 訓練が開始となった。術後 5 週目に屈曲 ROM 訓練の角度制限はなくなり、自動での等張性伸展運動が開始となった。また、下肢完全伸展位による荷重制限はなくなった。

【経過並びに運動療法】術後 2 週の屈曲 ROM は 50°であり、膝蓋骨の可動性は全方向で低下していた。運動療法は処方の範囲内で再建部への負荷量を軽減するため、側臥位での伸展運動も実施した。術後 3 週の屈曲 ROM は 80°であった。術後 5 週の屈曲 ROM は 90°であり、膝蓋骨の可動性は frontal rotation と tilt で低下していた。疼痛は自動伸展時に膝蓋骨下部に認め、恐怖感も認めた。術後 8 週の屈曲 ROM は 120°であり、膝蓋骨の可動性は全方向で改善した。疼痛は自動伸展時痛が軽減し、extension lag は認めなかった。運動療法は伸展運動を抵抗下でも開始した。術後 12 週の屈曲 ROM は 150°であり、疼痛は抵抗運動時に認め、恐怖感も残存していた。BIODEX を使用した伸展筋力（屈曲 70°等尺性）は健側比で 20.9%であった。運動療法は伸展筋力強化訓練を中心に実施した。術後 24 週で抵抗運動時痛と恐怖感がなくなり、伸展筋力は健側比で 47.8%であった。術後 48 週で降段が手すり非使用で可能になり、伸展筋力は健側比で 57.1%であった。T/P 比は 1.3 を維持していた。

【考察】本症例のような mop-end 状の膝蓋靭帯断裂の場合、補強術を併用した再建術が必須であり、補強材料に用いられた Leeds-Keio 人工靭帯は初期強度と新生靭帯の誘導性に優れているとされる。術後は組織の修復過程を考慮し、段階的に運動療法を進めたことで、縫合部の弛緩や再断裂がなく経過できた。課題は筋力に健側差が残存したことで、各種運動の開始時期や負荷量について再検討が必要である。

外側半月板切除後に生じた膝後外側部痛の解釈

佐々木拓馬[1)]、小野志操[1)]
1)京都下鴨病院　理学療法部

キーワード：膝後外側部痛、膝窩筋、鑑別

【はじめに】

膝関節疾患において膝後外側部痛の訴えは多い。原因について様々な報告があるが、理学所見による疼痛発生因子と考えられる軟部組織を鑑別している報告は我々が渉猟した限りない。左膝外側半月板切除術後に階段昇段時に左膝後外側部痛を訴えた症例を経験した。理学所見から後外側部痛に対しての鑑別を行い、運動療法によって症状が改善したため治療経過と病態についての考察を加えて報告する。尚、症例には発表の主旨を説明し、承諾を得た。

【症例紹介】

症例は70歳代男性。左膝外側半月板損傷に対して半月板切除術が施行された。術前X線画像から大腿脛骨角 177°/178°、Q angle 9°/8°、MRI画像から損傷部のMink分類はGrade 3であった。術中所見より外側半月板中節から後節に水平断裂と縦断裂が認められた。

【理学療法評価】

術後3ヶ月から階段昇段時に左膝後外側部痛を自覚した。膝関節可動域は0～145°であった。理学所見より半月板や後外側回旋不安定性に起因する痛みではなかったため、後外側部の筋である腓腹筋外側頭、大腿二頭筋短頭、膝窩筋の影響を伸張ストレステストと圧痛所見を用いて鑑別した。以下に各筋の鑑別方法を述べる。膝関節伸展位と屈曲45°で下腿内旋を行って腓腹筋外側頭、大腿二頭筋短頭に、膝関節屈曲60°と深屈曲位で下腿外旋を行って膝窩筋、膝窩筋腱に伸張ストレスを与えた。また、各組織を伸張させた肢位で圧痛所見をとった。尚、鑑別の際は股・足関節の肢位も考慮した。鑑別の結果、膝窩筋に伸張痛と圧痛が認められて階段昇段時の再現痛が得られた。また、下腿内旋強制を行うと膝窩筋の疼痛と階段昇段時の疼痛軽減が図れた。

【治療内容と経過】

徒手的な操作や筋収縮を利用して膝窩筋のリラクセーションや滑走を促した。介入1ヶ月後には膝窩筋の圧痛が消失し、階段昇段時の膝後外側部痛の症状が改善した。

【考察】

後外側部にある腓腹筋外側頭、大腿二頭筋短頭、膝窩筋は膝関節の屈曲に作用する筋である。これら各筋は解剖学的な位置の違いから膝関節屈伸角度によって伸張される組織が異なるため、この特徴を踏まえた上で下腿回旋操作を加えることで各組織の線維走行に沿った伸張ストレスを与えることができると考えた。以上のことから、今回用いた膝後外側部痛に対する鑑別方法は有用である可能性があると考えられた。しかし、この鑑別を行うには半月板や後外側回旋不安定性に起因する痛みを否定することが大切であり、今回は症例報告のため膝後外側部痛を有する症例を重ねて検討することが必要であると考えられる。

内側膝蓋大腿靭帯の損傷により膝前内側部痛を呈したと考えられた一症例
－足底挿板と足底挿板離脱に向けた運動療法の展開－

桑原隆文[1)]、小海努[1)]
1)富永草野病院リハビリテーション科

キーワード：内側膝蓋大腿靭帯、足底挿板、運動療法

【はじめに】
今回、超音波画像診断装置(以下エコー)から内側膝蓋大腿靭帯（以下 MPFL）の損傷により膝前内側部痛を呈したと考えられた症例の運動療法を経験したので報告する。尚、症例には本発表の目的と意義について十分に説明し、同意を得た。

【症例紹介】
陸上部に所属する 10 代女性で 1 ヶ月前より走り幅跳びの踏み切り時に左膝前内側部痛が出現する。その後、部活動を 3 週間程休むも症状の変化を認めず、当院を受診する。同日、運動療法が開始となる。

【評価】
疼痛は歩行時に左膝前内側部にあり、MPFL に圧痛を認めた。MPFL を伸張させる操作を加えると同様の疼痛が出現した。その際の膝蓋骨の可動性は制限なく、むしろ健側に比べ過可動性を呈していた。膝関節の可動域に関しては制限なく、明らかな tightness も認めなかった。また、左内側広筋を含めた大腿四頭筋の明らかな筋力低下は認めなかったが、左股関節外転筋及び内・外腹斜筋の筋力低下を認め、同側のサイドブリッジは全く保持できなかった。エコー所見では MPFL の損傷と思われる低エコー像を認めた。歩行観察では左踵接地より体幹の左側屈に伴い knee in を呈しており、歩行時フットプリントでは後足部の回内接地と共に前足部横アーチの低下を認めた。また、スクワッティングテストでは neutral position では痛みはなく、knee in で疼痛が出現した。

【運動療法と結果】
足底挿板は後足部の回内を制動し、踵骨の直立化を図ると共に内側縦アーチ・横アーチをそれぞれ保持した。その結果、knee in が是正され、即時的に歩行時痛は消失した。8 日後の陸上大会に 100m走として出場が可能となった。同時に股関節外転及び体幹筋群の筋力強化を実施し、運動療法開始 3 ヶ月後には足底挿板なしでも競技復帰が可能となった。その際、サイドブリッジの保持は容易に可能であり、歩行時の体幹左側屈及び knee in は消失していた。さらにエコー所見では MPFL の修復を認めた。

【考察】
本症例における膝前内側部痛の病態は、MPFL 由来の疼痛と解釈した。また、MPFL 及びその周辺組織の柔軟性低下は認めなかったことから拘縮性疼痛ではないと判断した。本症例は、歩行時に体幹の左側屈と共に knee in を呈しており、スクワッティングテストでの knee in にて歩行時痛の再現が可能であったことから knee in アライメントが引き金となり生じた疼痛と考えられた。走り幅跳びの踏み切り時においても同アライメントを繰り返すことで MPFL に幾度となく伸張刺激が加わった結果、同部位の損傷に至ったと考えた。運動療法としては足底挿板にて MPFL への伸張刺激を排除した結果、即時的に疼痛が消失した。また、knee in の原因を股関節外転及び体幹筋群の機能不全と判断し、足底挿板の離脱を目的に同筋群の筋力強化を図った結果、3 ヶ月にて足底挿板の離脱が可能となり、同時期に MPFL の修復も認めた。本症例より足底挿板は即時的な除痛効果があるとともに損傷した MPFL の修復を促す上でも有効であったと考えられた。

整形外科リハビリテーション学会顧問（五十音順）

青木　隆明（岐阜大学医学部附属病院整形外科リハビリテーション部）
猪田　邦雄（名古屋大学医学部名誉教授・中部大学生命健康科学部教授・あさひ病院理事・顧問）
加藤　明　（元厚生労働技官）
熊井　司　（早稲田大学スポーツ科学学術院　教授）
杉本　勝正（名古屋スポーツクリニック院長）
皆川　洋至（城東整形外科診療部長・秋田大学整形外科非常勤講師）
森友　寿夫（大阪行岡医療大学医療学部教授・大阪大学臨床医工学融合研究教育センター招聘教授）
山崎　哲也（横浜南共済病院スポーツ整形外科部長）
吉田　眞一（よしだ整形外科クリニック　院長）

整形外科リハビリテーション学会理事

林　典雄　（名誉会員：株式会社運動器機能解剖学研究所）
浅野　昭裕　（代表理事：中部学院大学看護リハビリテーション学部理学療法学科）
鵜飼　建志　（常任理事：中部学院大学看護リハビリテーション学部理学療法学科）
山本　昌樹　（常任理事：大久保病院明石スポーツ整形・関節外科センター）
松本　正知　（常任理事：桑名西医療センター整形外科リハビリテーション室）
橋本　貴幸　（常任理事：土浦協同病院リハビリテーション科）
岸田　敏嗣　（理事：株式会社運動器機能解剖学研究所）
中宿　伸哉　（理事：吉田整形外科病院リハビリテーション科）
赤羽根　良和　（理事：さとう整形外科リハビリテーション科）
岡西　尚人　（理事：平針かとう整形外科リハビリテーション科）
小野　志操　（理事：京都下鴨病院リハビリテーション科）

第26回整形外科リハビリテーション学会学術集会　準備委員会

準備委員長

鵜飼　建志　　（中部学院大学看護リハビリテーション学部理学療法学科）

準備委員

岸田　敏嗣　　（株式会社運動器機能解剖学研究所）
中宿　伸哉　　（吉田整形外科病院）
苅谷　賢二　　（野口整形外科内科医院）
林　優　　（吉田整形外科病院）
永田　敏貢　　（岐阜大学医学部附属病院）
齊藤　正佳　　（名古屋スポーツクリニック）
宮ノ脇　翔　　（吉田整形外科病院）
森戸　剛史　　（吉田整形外科病院）
久保田　大夢　　（JA 岐阜厚生連　西美濃厚生病院）
丹羽　雄大　　（吉田整形外科病院）
水谷　隼大　　（野口整形外科内科医院）
橋本　智子　　（柳田整形外科）
藤尾　隆司　　（柳田整形外科）
水上　和樹　　（吉田整形外科病院）
南島　瑞紀　　（野口整形外科内科医院）
石丸　栄大　　（柳田整形外科）
早野　英里　　（山内ホスピタル）
山中　咲陽子　　（athlete support）